Associazione Italiana di Medicina Nucleare Imaging Molecolare e Terapia

IMAGING MEDICO NUCLEARE DELLE INFEZIONI E DELLE INFIAMMAZIONI

A cura del Gruppo di Studio AIMN "Infezioni e Infiammazioni"
Estensori: Chiara Lauri, Massimiliano Casali, Alberto Signore, Elena Lazzeri, Riccardo Laudicella, Domenico Albano, Lucia Leccisotti, Ambra Buschiazzo.

Revisione: Aprile 2025 di Chiara Lauri

Indice:

1. Generalità sull'imaging dei processi infettivi e infiammatori
   - Aspetti generali

2. Schede patologia (Infezioni)
   - Imaging medico nucleare delle endocarditi e delle infezioni di devices;
   - Imaging medico nucleare delle protesi ed endoprotesi vascolari;
   - Imaging medico nucleare nelle infezioni osteomuscolari;
   - Imaging medico nucleare delle infezioni sternali;
   - Imaging medico nucleare del piede diabetico;
   - Imaging medico nucleare delle infezioni della colonna vertebrale;
   - Imaging medico nucleare della febbre di origine sconosciuta/infiammazione di origine sconosciuta;
   - Imaging medico nucleare nelle infezioni del sistema nervoso centrale

3. Schede patologia (Infiammazioni)
   - Imaging medico nucleare delle malattie infiammatorie croniche dell'intestino;
   - Imaging medico nucleare della sarcoidosi;
   - Imaging medico nucleare delle vasculiti dei grossi vasi;

4. Procedura di marcatura dei leucociti

Generalità sull’imaging dei processi infettivi ed infiammatori

Aspetti generali	
	Lo scopo dell'imaging medico-nucleare nello studio delle patologie infettive-infiammatorie è quello di identificare l'eventuale presenza ed estensione del processo infettivo/infiammatorio, di guidare il clinico per la scelta terapeutica e di valutare la risposta alla terapia. L'infiammazione acuta è caratterizzata da un aumento di flusso ematico e da un'alterata permeabilità capillare con conseguente trasudazione di proteine plasmatiche (inclusi fattori del complemento e anticorpi) e di leucociti nel tessuto flogistico. Nell'infiammazione cronica vi è scarso edema e le cellule infiltranti sono invece costituite prevalentemente da macrofagi, linfociti, monociti e plasmacellule con associata proliferazione di vasi sanguigni e fibrosi. L'infezione si differenzia dall'infiammazione asettica per la presenza di germi (generalmente batteri) che provocano un'attiva diapedesi delle cellule immunocompetenti, costituite prevalentemente da granulociti neutrofili. Con riferimento alle differenti popolazioni cellulari e molecolari che caratterizzano il processo infettivo acuto e cronico, settico o asettico, sono stati individuati radiofarmaci in grado di identificare molte delle componenti presenti in queste patologie: • Leucociti o granulociti autologhi marcati con [^{99m}Tc]Tc-HMPAO o con [^{111}In]In-oxina; • [^{99m}Tc]Tc -Anticorpi antigranulociti (MoAb); • [^{18}F]Fluorodesossiglucosio (FDG). I radiofarmaci descritti (sia le preparazioni da kit, sia quelli impiegati per allestire preparazioni estemporanee), hanno regolare autorizzazione all'immissione in commercio (AIC) che ne consente l'utilizzo per la diagnostica infettivologica. L'indagine medico-nucleare da eseguire per la diagnostica delle patologie infettive-infiammatorie comprende alcune fasi: • fase di pre-esame (fase di prenotazione e di accettazione medica con verifica delle controindicazioni e precauzioni da osservare); • fase di iniezione del radiofarmaco; • fase di acquisizione, elaborazione ed interpretazione delle immagini; • fase di refertazione con valutazione delle possibili sorgenti di errore. Riportiamo di seguito le fasi comuni delle indagini medico-nucleari che saranno comunque descritte in dettaglio, nelle schede seguenti, divise per patologia.
Indicazioni	
	• Endocarditi ed infezioni di devices • Protesi ed endoprotesi vascolari

	• Infezioni osteomuscolari • Infezioni sternali • Piede diabetico • Infezioni della colonna vertebrale • Febbre di origine sconosciuta/infiammazione di origine sconosciuta • Infezioni del sistema nervoso centrale • Malattie infiammatorie croniche dell'intestino • Sarcoidosi • Vasculiti dei grossi vasi
Controindicazioni generali	
	• Stato di gravidanza in atto; • Scarsa compliance del paziente; • Grave leucopenia in caso di [^{99m}Tc]Tc-HMPAO/^{111}In-leucociti (G.B. < 2000/µL); • Allattamento (sospensione facoltativa in caso di scintigrafia con [^{99m}Tc]Tc - Difosfonati e di PET/TC con [^{18}F]FDG, e comunque da valutare nel singolo caso con il medico prescrivente e l'esperto in fisica medica); • Elevati valori di glicemia in caso di PET con [^{18}F]FDG (> di 200 mg/dl); • Presenza di anticorpi anti HAMA in caso di pregresse somministrazioni di anticorpi monoclonali ([^{99m}Tc]Tc-MoAb antigranulociti); • Mancato digiuno < 6 ore.
Procedura pre-esame	
Prenotazione dell'esame	• Verifica dell'appropriatezza del quesito clinico proposto nella richiesta; • Raccolta delle informazioni anagrafiche, clinico-anamnestiche, esami emato-chimici (VES, PCR, Procalcitonina, emocromo, tamponi o emocolture, quando indicati) e strumentali inerenti il quesito clinico che dovranno essere portate in visione al momento dell'esecuzione dell'esame; • Verifica della capacità del paziente di eseguire l'esame (assenza di claustrofobia) e di completare le varie acquisizioni dell'indagine (in particolare l'acquisizione dopo 24 h) e di rimanere in clinostatismo fermo sul lettino per tutta la durata dell'esame (almeno 40 minuti quando è eseguita l'acquisizione SPECT o SPECT/TC); • Sospensione, se indicato e possibile, dei farmaci con potenziale interferenza con la funzionalità dei leucociti o con la biodistribuzione di [^{18}F]FDG (insulina); • Per garantire il massimo di accuratezza diagnostica in caso di PET/TC con [^{18}F]FDG si raccomanda di eseguire l'esame in fase acuta di malattia; • Consegna al paziente di tutte le informazioni inerenti l'esame (data di esecuzione, modalità di svolgimento, preparazioni specifiche ed istruzioni

Accettazione Medica	circa la eventuale sospensione dei farmaci interferenti); • Conferma dell'appropriatezza del quesito clinico, della corretta comprensione da parte del paziente delle caratteristiche dell'esame che gli è stato richiesto e delle procedure a cui verrà sottoposto; • Presenza e grado di claustrofobia. • Firma del trattamento dei dati sensibili; • Firma del consenso informato; • Controllo della glicemia nel caso di indagine PET/TC; • Verifica di eventuali controindicazioni.
Precauzioni	
	• Osservanza delle norme e raccomandazioni radioprotezionistiche; • Mettere in atto tutte le procedure tracciabili che consentano di identificare il radio-farmaco, il paziente e la siringa da somministrare; • Per quanto riguarda la marcatura dei leucociti, è necessario adottare procedure che, a partire dal prelievo del campione di sangue, fino a tutta la procedura di marcatura e alla somministrazione dei leucociti marcati, garantiscano sempre la corretta corrispondenza del campione di sangue al paziente, nonché la corretta applicazione delle Norme di Buona Preparazione (NBP) dei radiofarmaci; • I leucociti marcati devono essere re-iniettati il più rapidamente possibile (entro 30 minuti dalla marcatura e non oltre 3-4 ore dal prelievo).
Radiofarmaci	
[^{99m}Tc]Tc-HMPAO leucociti o granulociti puri	L'attività negli adulti è quella prevista dalle LG EANM (370-740 MBq) (de Vries et al. EJNMMI 2010). Nei bambini i volumi di sangue prelevati devono essere proporzionati al peso corporeo mentre l'attività da somministrare deve seguire le raccomandazioni previste nelle linee guida pediatriche (EANM Dosage Card).
[^{111}In]In-ossina leucociti o granulociti puri	L'attività negli adulti è quella prevista dalle LG EANM (10-18.5 MBq) (Roca et al. EJNMMI 2010). Per motivi radioprotezionistici, l'utilizzo di questo radiofarmaco nei bambini dovrebbe essere attentamente valutato e quando possibile sostituito con [^{99m}Tc]Tc-HMPAO; se indicato, l'attività da somministrare deve seguire le raccomandazioni previste nelle linee guida pediatriche (EANM Dosage Card).
[^{99m}Tc]Tc-MoAb-antigranulociti	In queste LG procedurali indicheremo con il termine di MoAb antigranulociti gli anticorpi interi (IgG1 e IgM): Besilesumab (Scintimun). Mentre il Sulesomab (Leukoscan), un MoAb che riconosce frammenti anticorpali (Fab' e $F(ab')_2$, è stato rimosso dal commercio in Italia.

	Poiché lo Scintimun è di origine murina, il suo utilizzo può indurre sviluppo di HAMA nel paziente, pertanto, prima della sua somministrazione è necessario dosare gli HAMA del paziente. In ogni caso, il suo utilizzo è limitato ad una sola volta nella vita e pertanto non può essere somministrato per follow-up. L'utilizzo dei MoAb anti-granulociti prevede un'attività somministrata identica a quella della scintigrafia con leucociti autologhi marcati con acquisizioni a 2-4 ore e 16-24 ore (Signore et al. EJNMMI 2018) e un'identica modalità di acquisizione scintigrafica. L'utilizzo di questo radiofarmaco nei bambini dovrebbe essere attentamente valutato e quando possibile sostituito con [^{99m}Tc]Tc-HMPAO; se indicato, l'attività da somministrare deve seguire le raccomandazioni previste nelle linee guida pediatriche (EANM Dosage Card). Per lo studio delle infezioni osteomuscolari, in caso di dubbio alla scintigrafia con leucociti marcati/anticorpi anti-granulociti, può rendersi necessario un completamento diagnostico mediante scintigrafia midollare con nano-colloidi (Attività: 300-370 MBq).
[^{18}F]FDG	L'attività negli adulti è tipicamente 2.5-5 MBq/Kg (Abikhzer G et al. EJNMMI 2025). L'attività deve essere calibrata in funzione della strumentazione disponibile. Se impiegato nei bambini, l'attività da somministrare deve seguire le raccomandazioni previste nelle linee guida pediatriche (EANM Dosage Card).

Protocolli di acquisizione delle immagini

Scintigrafia con Leucociti marcati con [^{99m}Tc]Tc-HMPAO

Per l'acquisizione di immagini con [^{99m}Tc]Tc-HMPAO è consigliato l'utilizzo di collimatore Low Energy High Resolution (140 KeV con finestra del 20%). Per l'acquisizione d'immagini con [^{111}In]In-ossina è consigliato l'utilizzo di collimatore Medium Energy (171 e 245 KeV con finestra del 20%). Le immagini devono essere acquisite a tempi corretti per il decadimento dell'isotopo (vedi tabella sottostante) e a tre tempi (30 minuti-1 ora; 2-4 ore; 20-24 ore) secondo le seguenti indicazioni:

A						
Hours[a]	Acquisition time (seconds) for ^{99m}Tc decay corrected images				exp(-λt)	λt
0	100	150	200	300		
(Early images)						
1	112	168	224	337	0.8909	0.1155
2	126	189	252	378	0.7937	0.231
3	141	212	283	424	0.7072	0.3465
4	159	238	317	476	0.6300	0.462
6	200	300	400	600	0.5001	0.693
8	252	378	504	756	0.3969	0.924
14	504	756	1008	1511	0.1985	1.617
20	1007	1511	2015	3022	0.0993	2.31
22	1269	1904	2538	3808	0.0788	2.541
B						
Hours[a]	Acquisition time (seconds) for ^{111}In decay corrected images				exp(-λt)	λt
0	100	200	300	400		
(Early images)						
1	101	202	303	404	0.9897	0.0103
2	102	204	306	408	0.9795	0.0206
3	103	206	309	413	0.9694	0.0310
4	104	208	313	417	0.9595	0.04137
6	106	213	319	426	0.9398	0.06205
8	109	217	326	435	0.9206	0.08274
14	118	236	354	472	0.8475	0.16549
20	123	246	369	492	0.8131	0.20686
22	125	250	374	499	0.7965	0.22755

[a] Time *0* is the time of the first scan not necessarily the time of injection

	• Acquisizione di immagini statiche precoci (entro 60 minuti) della regione di interesse con acquisizioni aggiuntive del torace per il controllo di qualità in vivo valutando l'attività polmonare, epatica e splenica. Il rapporto della captazione milza/fegato deve essere sempre superiore a 1 e la captazione polmonare assente. • Acquisizione di immagini tardive (dopo 2 o 4 ore) variabile a seconda della patologia in esame (vedi Schede patologia) e corredate da scansione total-body (Matrice 128x512. Acquisizione 10 min/lettino) per la valutazione della corretta biodistribuzione del radiofarmaco e per l'identificazione di eventuali focolai settici a distanza. • Acquisizione di immagini tardive a 20-24 ore per la valutazione dell'andamento della radioattività nel tempo nel sito di interesse. • Le acquisizioni SPECT/TC sono sempre raccomandate a 3-5 ore e/o 20-24 ore. Per le acquisizioni SPECT/TC non è necessario acquisire per tempi corretti per il decadimento, a meno che non servano per calcoli semiquantitativi. In questo caso riportiamo alcuni esempi di protocolli per le acquisizioni corrette per il decadimento del [^{99m}Tc]Tc: Tempo 0 (3h p.i.) 10 sec/frame x 30 frames 300 sec (5 min) Tempo 17 (20h p.i.) 71 sec/frame x 30 frames 2130 sec (35.5 min) Tempo 0 (4h p.i.) 10 sec/frame x 30 frames 300 sec (5 min) Tempo 16 (20h p.i.) 63.5 sec/frame x 30 frames 1905 sec (31.7 min) Tempo 0 (5h p.i.) 15 sec/frame x 30 frames 450 sec (7.5 min) Tempo 15 (20h p.i.) 85 sec/frame x 30 frames 2550 sec (42.5 min) • Le acquisizioni scintigrafiche total-body sono eseguite a 3-4 ore e a 20-24 ore dall'iniezione e.v. del radiofarmaco con le stesse modalità citate sopra. Per acquisire immagini total-body corrette per il decadimento del [^{99m}Tc]Tc, forniamo alcuni esempi: Tempo 0 (3h p.i.) per 80 cm a 14 cm/min 339 sec (5.65 min) Tempo 17 (20h p.i.) per 80 cm a 2 cm/min 2418 sec (40.3 min) Tempo 0 (3h p.i.) per 100 cm a 9.9 cm/min 605 sec (10 min) Tempo 17 (20h p.i.) per 100 cm a 1.4 cm/min 4312 sec (71.8 min) Tempo 0 (3h p.i.) per 120 cm a 9.9 cm/min 727 sec (12.1 min) Tempo 17 (20h p.i.) per 120 cm a 1.4 cm/min 5178 sec (86.3 min) Tempo 0 (3h p.i.) per 140 cm a 9.9 cm/min 848 sec (14.1 min) Tempo 17 (20h p.i.) per 140 cm a 1.4 cm/min 6045 sec (100.7 min) • In caso di uso di [^{111}In]In-ossina, la correzione del tempo d'acquisizione è minima e può essere trascurata.
Scintigrafia con [^{99m}Tc]Tc-MoAb-anti granulociti	• Per gli anticorpi anti-granulociti si applicano le stesse modalità d'acquisizione delle immagini, sia planari che total-body o tomografiche) come per i leucociti marcati.

[^{18}F]FDG PET/TC	• Acquisizione total-body dopo 1 ora dall'iniezione e.v. del [^{18}F]FDG con acquisizione di una immagine emissiva total body (dalla linea orbito-meatale al terzo superiore di coscia), preceduta da un esame TC "low-dose" necessario per la ricostruzione di immagini topografiche corrette per l'attenuazione fotonica. Il protocollo di acquisizione, salvo specifiche indicazioni cliniche, è lo stesso utilizzato in oncologia.
Elaborazione delle immagini	
Immagini statiche planari dei leucociti marcati **Immagini SPECT, SPECT/TC e PET/TC**	Le immagini vanno proiettate tutte con la stessa intensità di scala in colpi assoluti (non in % del massimo pixel) e vanno saturate/desaturate tutte contemporaneamente al fine di ridurre il bias che potrebbe introdurre l'operatore. • Riorientamento delle immagini secondo i piani coronale, transassiale e sagittale. • Calcolo semi-quantitativo del valore di uptake standardizzato (SUV) calcolato come rapporto tra l'accumulo di [^{18}F]FDG (MBq/ml) in un'area di interesse (disegnata sulle immagini corrette per l'attenuazione) e l'attività somministrata per il peso (kg) o la superficie corporea (cm^2). Il SUV deve essere valutato sulla parte della lesione con maggiore attività.
Interpretazione delle immagini	
Sedi di fisiologica biodistribuzione	• La corretta interpretazione degli esami utilizzati nello studio della patologia infettivo-infiammatoria richiede la conoscenza della fisiologica biodistribuzione dei diversi radiofarmaci e delle varianti normali. Nel caso di scintigrafia con leucociti marcati, ad esempio, devono essere considerate le sedi di fisiologica biodistribuzione: l'attività splenica deve essere superiore a quella epatica (rapporto di captazione fegato/milza >1); un'elevata captazione in sede epatica riflette scarsa vitalità della popolazione cellulare somministrata. • La clearance dei globuli bianchi dal sangue ha un $T_{1/2}$ di circa 4 ore e pertanto è possibile visualizzare attività circolante a livello di cuore, polmone e grossi vasi anche in immagini tardive (più di 4 ore). Per tale motivo è raccomandato completare sempre con acquisizioni tardive lo studio di distretti con alta attività circolante. • Con i leucociti marcati con [^{99m}Tc]Tc-HMPAO si osserva attività a livello intestinale derivante da una eliminazione attraverso il sistema epatobiliare dei complessi idrofilici di [^{99m}Tc]Tc che compare generalmente non prima di 2 ore e 30 minuti nell'adulto (nel 20-30% di bambini ad 1 ora), l'attività è generalmente piuttosto bassa e interessa l'ileo terminale o il colon destro con tendenza ad incrementare e muoversi nel tempo. Può essere presente attività in sede colecistica nel

	4% di pazienti normali a 2-4 ore e nel 10% a 24 ore. Sono normalmente visualizzati milza, fegato e midollo osseo. Si osserva, inoltre, attività a livello del rene e della vescica a partire da 15-30' in tutti i pazienti con funzione renale normale; pertanto prima di iniziare un'acquisizione della pelvi è necessario far svuotare la vescica al paziente. • Con i leucociti marcati con [^{111}In]In-ossina in condizioni normali non si osserva attività a livello intestinale (questo costituisce un vantaggio nello studio delle patologie infiammatorie intestinali) mentre il radiofarmaco si concentra prevalentemente nel sistema reticolo endoteliale del fegato, della milza e del midollo. • La biodistribuzione normale dei MoAb anti-granulociti presenta caratteristiche simili a quanto descritto per i leucociti autologhi marcati ad eccezione di una riduzione del rapporto di captazione tra milza e fegato ed una maggior componente in sede midollare ossea. • Il [^{18}F]FDG si accumula a livello del SNC e del sistema urinario. La captazione epatica è variabile così come quella presente a livello del miocardio (prevalentemente ventricolo sinistro).
Criteri di interpretazione delle immagini	**Scintigrafia con leucociti marcati /MoAb anti-granulociti** Dopo aver acquisito e proiettato correttamente le 3 immagini, devono essere adottati i seguenti criteri di interpretazione: - <u>scintigrafia positiva per infezione:</u> incremento del concentrato leucocitario nel tempo (aumento dell'attività dalle immagini a 2-4 ore alle immagini a 20-24 ore); - <u>scintigrafia negativa per infezione</u> (infiammazione sterile): riduzione dell'attività nel tempo (dalle immagini a 2-4 ore alle immagini a 20-24 ore) L'analisi di immagini SPECT/TC può rivelarsi fondamentale per localizzare esattamente la sede della lesione flogistica (es. distinzione tra tessuti molli ed ossei nell'infezione dell'apparato osteo-muscolare). Nei casi dubbi, prima di procedere con successivo approfondimento diagnostico mediante scintigrafia midollare con nano-colloidi, può essere utile calcolare l'andamento nel tempo del rapporto target/background (su midollo controlaterale sano). Il calcolo del rapporto target/background (ottenuto mediante conteggio di Regioni di Interesse (ROI) su area patologica e fondo) può aiutare nella differenziazione tra processo flogistico settico e/o asettico. Quando il rapporto target/background aumenta, di almeno il 20%, con il passare del tempo la scintigrafia è considerata positiva per presenza di infezione. Quando il rapporto diminuisce significativamente la scintigrafia è considerata negativa per presenza di infezione. Nel caso in cui il rapporto target/background aumenta in maniera inferiore al 20% o rimane stabile, l'esame è considerato dubbio ed è pertanto indicato richiedere approfondimento diagnostico mediante scintigrafia midollare con nano-colloidi (Erba et al. EJNMMI 2014; Lauri et al. JCM 2020) . **[^{18}F]FDG PET/TC** Generalmente un uptake focale può essere indicativo di processo infettivo,

	specie se corroborato dai dati clinico-anamnestici e laboratoristici. Per le specifiche interpretazioni, vedere schede patologie.
Report finale	
	In generale il report finale può essere suddiviso in cinque parti:
Identificazione del paziente e della metodica	Riguarda i campi che identificano i dati anagrafici del paziente, la struttura in cui si è svolto l'esame, la data dell'esame, il tipo di esame eseguito (derivato dal tariffario nazionale) il nome commerciale del radiofarmaco e l'attività di radiofarmaco somministrata al paziente (in MBq) ed il nome del TSRM e del Medico Nucleare responsabile della seduta.
Quesito clinico	Sintesi della storia clinica del paziente, dati di laboratorio ed eventuali precedenti esami diagnostici disponibili.
Tecnica	Descrizione della strumentazione utilizzata, della via di somministrazione del radiofarmaco e della modalità di acquisizione delle immagini.
Referto	Descrizione dell'esame, sia un punto di vista qualitativo che semiquantitativo, specificando in quest'ultimo caso anche il tipo di analisi eseguita, l'eventuale utilizzo della SPECT/TC ecc. In dettaglio, l'analisi visiva deve specificare la presenza/assenza di uptake del radiofarmaco, la sede interessata, l'entità di captazione relativamente a sedi di normale captazione del radiofarmaco (in funzione della diversa tipologia di esame) eventualmente supportata da dati semiquantitativi, ed eventuale confronto con precedenti analoghi. In questa parte occorre inoltre specificare l'eventuale presenza di fattori che possono aver limitato la sensibilità e la specificità dei risultati come ad esempio la presenza di artefatti da movimento.
Conclusioni	E' la parte in cui si risponde in modo chiaro e conclusivo al quesito clinico proposto tenendo conto dell'insieme dei dati clinici e di eventuali altre tecniche di imaging effettuate in precedenza. Vengono inoltre suggerite eventuali procedure diagnostiche da effettuare per confermare o escludere le ipotesi diagnostiche formulate e la tempistica degli eventuali controlli. Nella descrizione della presenza o assenza di captazione del radiofarmaco e quindi sulla presenza/assenza di malattia, devono essere specificate le strutture anatomiche interessate, l'estensione e l'intensità di captazione. Al termine delle conclusioni deve comparire il nome e cognome del Medico Nucleare refertante. La struttura deve tenere copia documentale che permetta di tracciare le procedure e gli operatori coinvolti nei diversi processi (TSRM, Infermiere Professionale, Biologo; Chimico, ecc.).
Possibili sorgenti di errore	

Presenza di artefatti	E' possibile avere immagini artefatte per numerosi motivi, tra cui i più frequenti sono: • movimento del paziente; • strumentazione utilizzata per l'acquisizione dell'esame (ad esempio, non corretto centro di rotazione, difetti di uniformità della testata, non corretta fusione delle immagini SPET con le immagini TC); • eccessiva correzione dell'attenuazione per presenza di materiale chirurgico, protesi meccaniche (in questo caso privilegiare le immagini non corrette per l'attenuazione); • radiofarmaco (contaminazione superficiale, distribuzioni anomale, stravaso e somministrazione attraverso accessi venosi, etc.).
Possibili pitfalls	Vedere schede patologia
Aspetti dosimetrici	
	Per la dosimetria si rimanda ai foglietti illustrativi dei vari radiofarmaci utilizzati.
Farmaci interferenti	
Leucociti marcati	Alcuni farmaci possono interferire con la sensibilità di alcune indagini medico-nucleari nell'ambito della diagnostica infettivo-infiammatoria, si raccomanda pertanto, durante la raccolta anamnestica, particolare attenzione alla terapia eseguita dal paziente.

Classe Farmacologica	*Nome del Farmaco*
Antibiotici beta lattamici	*Cefalosporine*
Immunosoppressori	*Per es. Azatioprina* *Ciclofosfamide*
Corticosteroidi	*Per es. Prednisolone*
Calcio-antagonisti	*Per es. Nifedipina*
Anticoagulanti	*Per es. Eparina*
Sulfamidici	*Sulfasalazina*
Ferro	*Per es. Ferrograd*

Farmaci che possono influenzare l'analisi visiva e semiquantitativa degli studi con [^{99m}Tc]Tc-HMPAO/[^{111}In]In-ossina leucociti misti autologhi

[^{18}F]FDG

Classe Farmacologica	*Nome del Farmaco*
Corticosteroidi	*Per es. Prednisolone*

		Antiepilettici *Catecolamine*	*Valproato* *Carbamazepina* *Fenitoina* *Fenobarbital* *Catecolamine*
		Farmaci che possono influenzare l'analisi visiva e semi-quantitativa degli studi con [^{18}F]FDG per modificazione dei livelli glicemici	

Schede patologia (Infezioni)

Imaging Medico Nucleare delle Endocarditi e delle infezioni di devices	
Indicazioni	• Sospetta IE in pazienti con protesi valvolare. La positività nella sede dell'impianto protesico dimostrata alla [^{18}F]FDG PET/TC o alla WBC SPECT/TC è considerata un criterio maggiore nelle "2023 ESC Guidelines for the management of endocarditis" (classe I) (Del Gado V. et al., EHJ 2023). • Identificazione di embolizzazione settica sistemica e polmonare (escluso il SNC se non è utilizzata ceCT) sia nei pazienti con sospetta IE su protesi valvolare sia nei pazienti con sospetta IE su valvola nativa. La positività alla [^{18}F]FDG PET/TC o alla WBC SPECT/TC è considerata un criterio minore nelle ESC Guidelines for the management of endocarditis (classe IIa) (Del Gado V. et al., EHJ 2023). 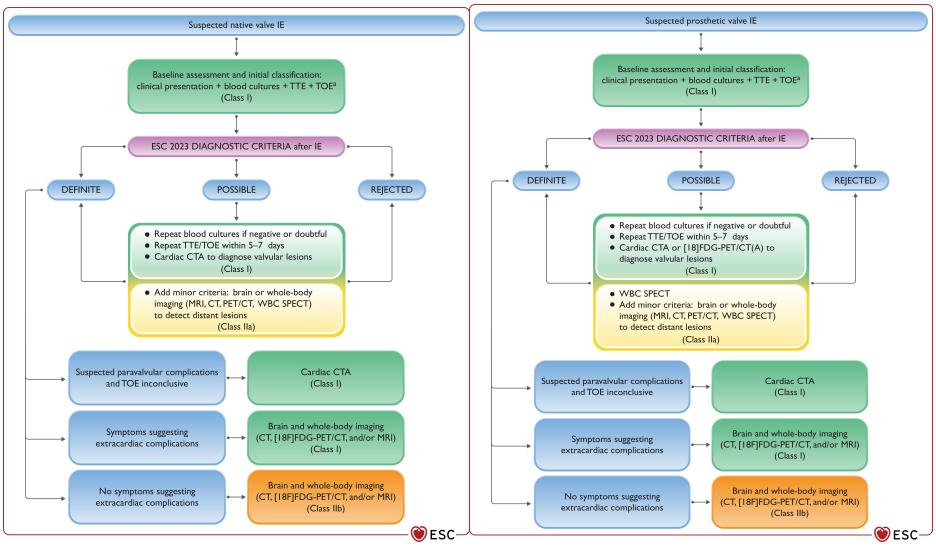 **Figura 1. Flow-chart diagnostica raccomandata dalle LG ESC (Del Gado V et al., EHJ 2023) nel sospetto di endocardite su valvola nativa e prostetica** • Valutazione della risposta al trattamento prolungato nei pazienti con IE su protesi valvolare in cui l'intervento chirurgico è controindicato (Del Gado V. et al., EHJ 2023). • Sospetta IE correlata a Cardiovascular Implantable Electronic Devices (CIED): la [^{18}F]FDG PET/TC è raccomandata per la valutazione della tasca del generatore e l'identificazione di embolizzazione settica polmonare (classe I) nelle "2023 ESC Guidelines for the management of endocarditis".

<table>
<tr><td></td><td> 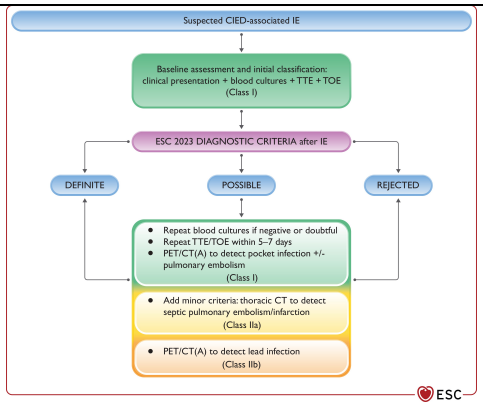

Figura 2. Flow-chart diagnostica raccomandata dalle LG ESC (Del Gado V et al., EHJ 2023) nel sospetto di CIED</td></tr>
<tr><td>Radiofarmaci</td><td>• [^{99m}Tc]Tc -HMPAO/[^{111}In]In-ossina leucociti /anti-granulociti
• [^{18}F]FDG

La scintigrafia con leucociti autologhi marcati, per la sua elevata specificità, è utile soprattutto nei casi di [^{18}F]FDG PET/TC dubbia.</td></tr>
<tr><td>Procedure Pre-esame</td><td>Verifica dell’esecuzione di emocolture, indagini biochimiche, ecocardiografia trans-toracica/trans-esofagea e altre metodiche di imaging.</td></tr>
<tr><td>Preparazione del paziente</td><td>• Leucociti autologhi marcati/anti-granulociti
- Digiuno;
- Eventuale sospensione, se clinicamente possibile, di terapia antibiotica per 10-14 giorni.

• [^{18}F]FDG PET/TC
Preparazione del paziente per minimizzare l’accumulo fisiologico di [^{18}F]FDG nel miocardio normale:
- protocollo secondo le correnti linee guida: 12-24 h di dieta senza carboidrati prima dell’esame e digiuno per 12-18 h, e/o somministrazione i.v. di 50 UI/Kg di eparina circa 15 minuti prima della somministrazione di [^{18}F]FDG. Evitare esercizio fisico nelle 12 ore precedenti l’esame. Digiuno e riposo vanno mantenuti dopo l‘iniezione di [^{18}F]FDG (Abkhzer G. et al., EJNMMI 2025).</td></tr>
<tr><td>Protocollo di Acquisizione</td><td>• Leucociti autologhi marcati/anti-granulociti
Nel caso di infezioni di CIED assicurarsi che la tasca del generatore sia inclusa nel campo di vista, considerando tutte le possibili varianti della sede di impianto (es. addome).
SPECT/TC obbligatoria a 4-6 h e/o a 20-24 h p.i.

• [^{18}F]FDG PET/TC
- E’ raccomandata l’acquisizione dal vertice ai piedi per ricercare eventuali emboli settici (Abkhzer G. et al., EJNMMI 2025).</td></tr>
</table>

	- L'acquisizione Gated cardiaca è opzionale. Non ci sono sufficienti dati per raccomandare l'acquisizione tardiva a 3h raddoppiando il tempo/lettino, anche se potrebbe essere utile, nel caso di sospetta infezione di CIED, per la valutazione degli elettrocateteri. Riorientare le immagini secondo il piano valvolare per una migliore valutazione della distribuzione della captazione di [^{18}F]FDG.
Interpretazione	• **Leucociti autologhi marcati/anti-granulociti** - <u>Scintigrafia positiva per infezione</u>: in caso di aumento e/o estensione dell'uptake dalla 2° alla 20-24° ora, sia alle immagini planari che SPECT/TC, in corrispondenza del piano valvolare (in caso di IE) o in corrispondenza della tasca del pacemaker e/o elettro-cateteri (in caso di CIED); - <u>Scintigrafia negativa per infezione</u>: in caso di assente e/o riduzione dell'uptake dalla 2° alla 20-24° ora nei territori sopra descritti • **[^{18}F]FDG PET/TC** <u>- PET/TC positiva per infezione:</u> in sede valvolare o protesica/periprotesica valvolare, in caso di captazione intensa, focale/multifocale o disomogenea; tale reperto deve essere confermato alle immagini non corrette per l'attenuazione fotonica (NAC) in caso di presenza di materiale iperdenso impiantato. A livello della tasca del generatore, in sede superficiale e/o profonda, in caso di captazione intensa, disomogenea, confermata alle immagini NAC. Lungo il tratto extra-cardiaco e/o intra-cardiaco degli elettrocateteri in caso di captazione focale o lineare, confermata alle immagini NAC; l'intensità di captazione può essere anche modesta. A livello sistemico la captazione è generalmente intensa e focale (es. milza, vasi periferici, osteoarticolare). La porta d'ingresso dell'infezione può essere focale (es. colon) o lineare (es. CVC). La presenza di un diffuso aumento della captazione di [^{18}F]FDG a livello della milza e/o del midollo osseo sono considerati segni indiretti di IE, una volta escluse altre cause di attivazione. <u>- PET/TC negativa per infezione:</u> in caso di assente captazione nelle sedi sopradescritte o in caso di captazione debole, omogenea e diffusa o non confermata alle immagini NAC. Attenzione all'impiego di materiale adesivo chirurgico, clips chirurgiche, tubo di Dacron (nella procedura di Bentall) che possono comportare una captazione, a volte focale/multifocale o disomogenea, che può persistere per mesi dopo l'intervento chirurgico.
Report Finale	Nel caso di infezione su protesi valvolare: - presenza e co-localizzazione delle aree di aumentata captazione con le anomalie strutturali definite all'ecocardiografia o alla ceCT (vedi Tabella); - localizzazione, intensità, pattern (focale vs multifocale, omogeneo vs disomogeneo, diffuso…) ed estensione della captazione.

È necessario considerare che una captazione intensa e focale a livello valvolare in paziente con sospetta IE su valvola nativa è altamente specifica per infezione.
Non esistono cut-off ben definiti di SUVmax, SUVmean o SUVratio per la diagnosi di IE. La valutazione semi-quantitativa può essere utile nei casi di valutazione della risposta al trattamento ma bisogna fare attenzione alla standardizzazione della procedura.

Nel caso di infezione di CIED: definire la captazione a livello della tasca del generatore (superficiale e/o profonda), lungo il tratto extra-cardiaco e intra-cardiaco degli elettro-cateteri (pattern, intensità, estensione).

Nel caso di IE su valvola nativa, protesi valvolare e/o CIED:
- valutazione della presenza e localizzazione di sedi extra-cardiache di infezione (es. vasi periferici, milza, polmone, osteoarticolare, porta d'ingresso).

Tabella 1. Lesioni cardiache tipiche di IE all'ecocardiografia e/o alla ceTC e imaging medico-nucleare (mod. da Del Gado V. et al., EHJ 2023)

Tipo	**Leucociti autologhi marcati/anti-granulociti o [18F]FDG PET/TC**
Lesioni valvolari	
Ispessimento lembo	Non evidente o captazione tenue
Vegetazione	Non evidente o captazione focale intravalvolare o a livello dell'anello valvolare/protesico
Perforazione	Non evidente
Complicanze peri-valvolari o peri-protesiche	
Ascesso	Captazione focale o disomogenea a livello dell'anello valvolare/protesico
Pseudoaneurisma	Captazione focale o disomogenea in sede perivalvolare/periprotesica
Fistola	Non evidente o captazione lineare perivalvolare/periprotesica
Deiscenza	Captazione periprotesica focale/multifocale ed eterogenea

I risultati delle indagini scintigrafiche e/o PET-CT vanno discussi ed interpretati all'interno di un Endocarditis Team (recommendation class IIa; level of evidence B) (Del Gado V. et al., EHJ 2023).

Possibili pitfalls

- **Leucociti autologhi marcati/anti-granulociti**

Nel caso di scintigrafia con leucociti autologhi marcati/anti-granulcociti sono più probabili i casi di falsi negativi:
- Presenza di biofilm, soprattutto nei CIED (Candida o Enterococcus spp., S. Epidermidis);
- Capacità di alcune specie microbiche (E. faecalis) di diminuire il recruitment leucocitario nella sede di infezione;
- Piccole vegetazioni (<1 cm).

	• **[^{18}F]FDG PET/TC** Nel caso di [^{18}F]FDG PET/TC sono più probabili i casi di falsi positivi: - Ipertrofia lipomatosa; - Reazione flogistica post-chirurgica; - Trombi recenti; - Placche aterosclerotiche; - Vasculiti; - Neoplasie; - Endocardite di Libman-Sacks; - Mancata soppressione della fisiologica captazione miocardica di [^{18}F]FDG; - Artefatti da movimento/co-registrazione. Per questo è necessario che la lettura e l'interpretazione delle immagini PET/TC avvenga sempre con la valutazione di tutte le altre informazioni cliniche e diagnostiche a disposizione e che il risultato venga discusso nell'ambito dell'Endocarditis Team. Possibili cause di false negatività: - Terapia antimicrobica; - Piccole dimensioni delle vegetazioni.

Imaging Medico Nucleare delle protesi ed endoprotesi vascolari	
Indicazioni	• Sospetto clinico/laboratoristico (presenza di almeno 1 criterio MAGIC maggiore) di infezione protesi vascolare batterica in pazienti con sepsi in pazienti con angio-TC non conclusiva o negativa ma in (Vedere flow-chart delle linee Guida EANM di Lauri et al., EJNMMI 2022; Figura 3); • Sospetto clinico/laboratoristico (presenza di almeno 2 criteri MAGIC minori) di infezione protesi vascolare batterica in pazienti con sepsi indipendentemente dall'esito dell' angio-TC (Vedere flow-chart delle linee Guida EANM di Lauri et al., EJNMMI 2022; Figura 3); • Valutazione di infiammazione/infezione di protesi vascolari, in presenza di sanguinamento periprotesico (leakage); • Diagnosi della sovra infezione di pseudo aneurismi per la pianificazione della strategia chirurgica; • Diagnosi differenziale tra tessuto di granulazione post-chirurgico ed infezione attiva; • Monitoraggio della risposta alla terapia antibiotica soprattutto in funzione della decisione chirurgica; • Rivalutazione nei pazienti con pregressa infezione ed evidenza biochimica di ripresa di malattia.

<table>
<tr>
<td></td>
<td>
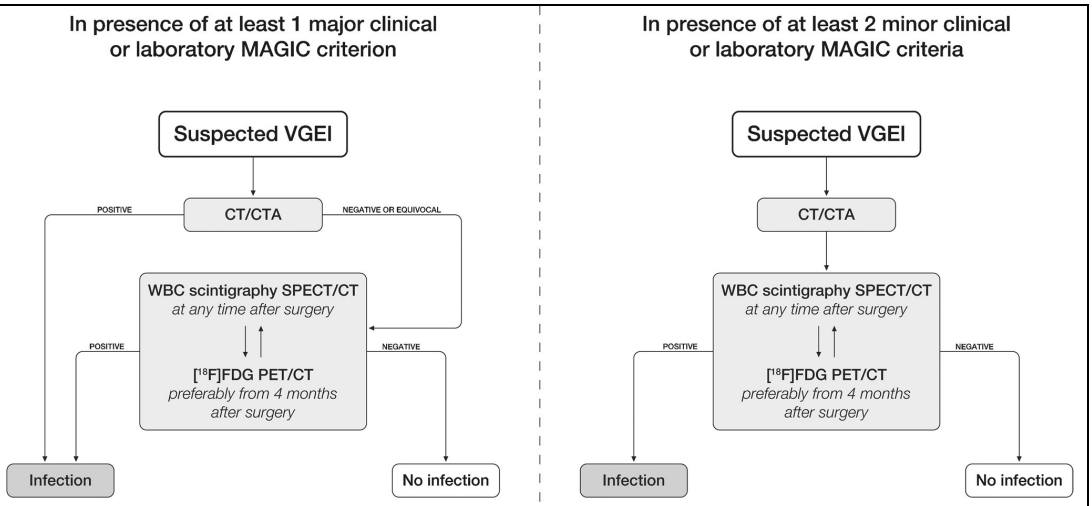

Figura 3. Flow-chart diagnostica raccomandata dalle LG EANM (Lauri et al., EJNMMI 2022) nel sospetto di infezione di protesi/endoprotesi vascolare
</td>
</tr>
<tr>
<td>Radiofarmaci</td>
<td>
• [^{99m}Tc]Tc-HMPAO/[^{111}In]In-ossina leucociti /anti-granulociti
• [^{18}F]FDG

La scintigrafia con leucociti marcati è l’indagine di scelta in caso di infezione di recente insorgenza dopo la procedura chirurgica (entro i 4 mesi dalla chirurgia) per l’elevata specificità della metodica.
L’impiego della PET/TC con [^{18}F]FDG è preferibile dopo i 4 mesi dalla chirurgia e comunque, per via dell’elevata sensibilità e valore predittivo negativo della metodica, va riservato ai pazienti a basso rischio o quando la scintigrafia con leucociti marcati non sia disponibile per tempi o logistica.
Nei casi di discrepanza fra una delle due indagini medico nucleari (per es. Scintigrafia con leucociti autologhi marcati/anti-granulociti), clinica ed angio-TC, si consiglia sempre approfondimento diagnostico con l’altra indagine medico nucleare (per es. [^{18}F]FDG PET/TC).
</td>
</tr>
<tr>
<td>Procedure Pre-esame</td>
<td>Raccolta delle informazioni anagrafiche, clinico-anamnestiche e strumentali inerenti il quesito clinico e verifica della esecuzione di ecocardiografia trans-toracica/trans-esofagea ed angio-TC), indagini biochimiche e microbiologiche.</td>
</tr>
<tr>
<td>Preparazione del paziente</td>
<td>
• Leucociti autologhi marcati/anti-granulociti
- Digiuno;
- Eventuale sospensione, se possibile, di terapia antibiotica per 10-14 giorni.

• [^{18}F]FDG PET/CT
- Digiuno
- Eventuale sospensione, se possibile, di terapia antibiotica per almeno 10 giorni
</td>
</tr>
</table>

Protocollo di Acquisizione	• **Leucociti autologhi marcati/anti-granulociti** - Acquisizione dinamica della fase angiografica (5 minuti) per la valutazione dell'albero vascolare e di eventuali aneurismi/pseudoaneurismi; - Acquisizione precoci statiche (antero-posteriori e latero-laterali) della regione di interesse a 30-60 minuti dall'iniezione del radiofarmaco con acquisizione del torace in antero-posteriore per controllo di qualità; - Acquisizioni tardive statiche (antero-posteriori e latero-laterali) della regione di interesse a 2 ore per limitare interferenza dell'attività intestinale corredate da acquisizione di SPECT/TC e scansione total-body; - Acquisizioni (antero-posteriori e latero-laterali) dopo 20-24 ore dall'iniezione del radiofarmaco corredate da acquisizione di SPECT/TC. Le immagini a 20-24 ore, sebbene non sempre necessarie per la valutazione del distretto vascolare, sono utili per evidenziare processi infettivi di basso grado, che si positivizzano più lentamente. • **[^{18}F]FDG PET/TC** Acquisizioni standard (Slart et al., Eur. Heart J. of Cardiovascular Imaging 2020)
Interpretazione	• **Leucociti autologhi marcati/anti-granulociti** Valutazione visiva, ed eventualmente semi-quantitativa, della regione di interesse. - <u>Scintigrafia positiva per infezione</u>: in caso di aumento e/o estensione dell'uptake dalla 2° alla 20-24° ora; - <u>Scintigrafia negativa per infezione</u>: in caso di assente e/o riduzione dell'uptake dalla 2° alla 20-24° ora • **[^{18}F]FDG PET/TC** Nella valutazione della [^{18}F]FDG PET/TC, è necessario tenere presente che in fasi precoci dall'intervento chirurgico si può osservare una "fisiologia" reazione flogistica aspecifica. Il timing dall'intervento, è pertanto, fondamentale. Le LG EANM raccomandano l'esecuzione della PET/TC dopo almeno 4 mesi dalla chirugia. <u>- PET/TC positiva per infezione:</u> in caso di uptake focale localizzato sulla parete protesica e/o esteso ai tessuti molli limitrofi (per es. ascesso dello psoas o fistola aorto-entrica); La componente TC della PET riveste, comunque, un ruolo fondamentale: in caso di irregolarità dei bordi, presenza di ispessimenti peri-protesici, bolle aeree o fistole nei tessuti limitrofi e uptake focale, la probabilità di infezione aumenta significativamente. <u>- PET/TC negativa per infezione:</u> in caso di assente/scarso uptake a morfologia lineare lungo tutto il decorso della protesi senza chiare focalità nel contesto (reazione flogistica post-chirurgica da corpo estraneo). In tutti gli altri casi (uptake disomogeneo, lungo il decorso della protesi, in presenza o in assenza di chiare focalità nel contesto), al momento non esistono criteri interpretativi ben standardizzati. Diversi autori hanno proposto delle scale

	di scoring visivi (Sah et al. EJVES 2015; Lauri et al. EJNMMI 2023), ma al momento, ancora non sono universalmente riconosciuti. L'interpretazione di una [^{18}F]FDG PET/TC non può, in ogni caso prescindere, da un'attenta valutazione del singolo caso, discutendolo con i clinici e i chirughi vascolari e considerando dati laboratoristici/microbiologici, clinici e la data dell'intervento. L'analisi del SUV non sembra avere alcun ruolo nel discriminare tra infezione e infiammazione sterile come ampiamente riportato in letteratura in questo contesto e in tanti altri nel campo dell'infettivologia. Sebbene ancora non ci siano dati be definiti, potrebbe avere un ruolo nel monitoraggio e follow-up della terapia medica, purché vengano mantenuti gli stessi parametri di acquisizione (tomografo, attività somministrata, tempi di acquisizione) tra l'esame PET/TC basale e l'esame post-terapia antibiotica.
Report Finale	Nel report finale andranno inserite informazioni inerenti il pattern di distribuzione del [^{18}F]FDG o dei leucociti marcati, la localizzazione del focolaio infettivo e di eventuali focolai embolici, la valutazione dell'estensione dell'uptake (tessuti molli peri-protesici, linfoadenopatie satelliti…) e il dato TC (regolarità/irregolarità dei bordi, bolle aeree, ascessi, fistole…). In caso di studi di follow-up con [^{18}F]FDG, è sempre necessario indicare le attività somministrate e le tempistiche di acquisizione al fine di favorire la comparabilità degli esami.
Possibili pitfalls	• **Leucociti autologhi marcati/anti-granulociti** Nel caso di scintigrafia con leucociti autologhi marcati/anti-granulcociti sono più probabili i casi di <u>falsi negativi</u>: - Infezioni croniche di basso grado, con scarsa presenza granulocitaria; - Infezioni micotiche; - Terapia antibiotica concomitante, che limita la chemiotassi e diapedesi dei leucociti nel sito di infezione; - Vasculiti su base autoimmune. • **[^{18}F]FDG PET/TC** Nel caso di [^{18}F]FDG PET/TC sono più probabili i casi di <u>falsi positivi:</u> - Tessuto di granulazione post chirurgico (flogosi asettica); - Trombi; - Placche aterosclerorichе; - Ispessimenti della parete vascolare metabolicamente attivi.

Imaging Medico Nucleare delle infezioni osteomuscolari	
Indicazioni	• Sospette infezioni protesiche in pazienti sintomatici o con indici di flogosi elevati (VES/PCR/Procalcitonina) o con imaging radiologico (RX/RMN) dubbio o non conclusivo; • Sospette infezioni in pseudoartrosi post-traumatiche (ritardi di consolidamento dopo fratture esposte o superinfezioni) o in recenti fratture; • Diagnosi di osteomielite e/o di complicanze infettive come artriti settiche in presenza di infezione superficiale nota con o senza fistola cutanea (DD tra infezione superficiale e/o profonda con interessamento limitato ai tessuti molli (cutanei/sottocutanei/muscolari) e/o all'osso sottostante); • Monitoraggio della risposta alla terapia antibiotica e/o iperbarica; • Esclusione di infezione pre-intervento di reimpianto di protesi e/o stabilizzazione articolare in presenza o meno di spaziatore antibiotato.
Radiofarmaci	• [^{99m}Tc]Tc-HMPAO/[^{111}In]In-ossina leucociti /anti-granulociti • [^{99m}Tc]Tc-colloidi • [^{18}F]FDG • [^{99m}Tc]Tc-difosfonati **Osteomieliti periferiche, artriti settiche, infezioni di frattura ed artriti post-traumatiche** La scelta del radiofarmaco da utilizzare, dipende dalla probabilità di infezione. Nei pazienti a bassa probabilità di infezione, è preferibile iniziare con un test ad alta sensibilità ed elevato potere predittivo negativo, come la scintigrafia ossea trifasica o la [^{18}F]FDG PET/TC (Glaudemans et al. EJNMMI 2019, Abikhzer G. et al. EJNMMI 2024). In caso di negatività ad uno di questi due esami, la diagnosi di infezione può essere esclusa. In caso di positività alla scintigrafia ossea trifasica o di un quadro PET/TC non conclusivo, tuttavia, è necessario adottare una metodica ad elevata specificità ed accuratezza (scintigrafia con leucociti marcati), al fine di confermare o meno l'infezione. Nei pazienti ad alta probabilità, è preferibile iniziare direttamente con la scintigrafia con leucociti marcati, specie in pazienti sottoposti a recente chirurgia o con recenti fratture o presenza di mezzi di sintesi metallici, mentre la PET/TC con [^{18}F]FDG può essere utilizzata come alternativa, in assenza di tali condizioni. La scintigrafia midollare con[^{99m}Tc]Tc-colloidi è indicata nei casi dubbi alla scintigrafia con leucociti marcati, come ad esempio per differenziare una infezione periferica dalla presenza di tessuto emopoietico ectopico. La PET/TC con [^{18}F]FDG può essere utilizzata come esame di prima scelta per valutare la risposta alla terapia antibiotica, se è disponibile un esame pre- terapia, data la sua elevata sensibilità e valore predittivo negativo.

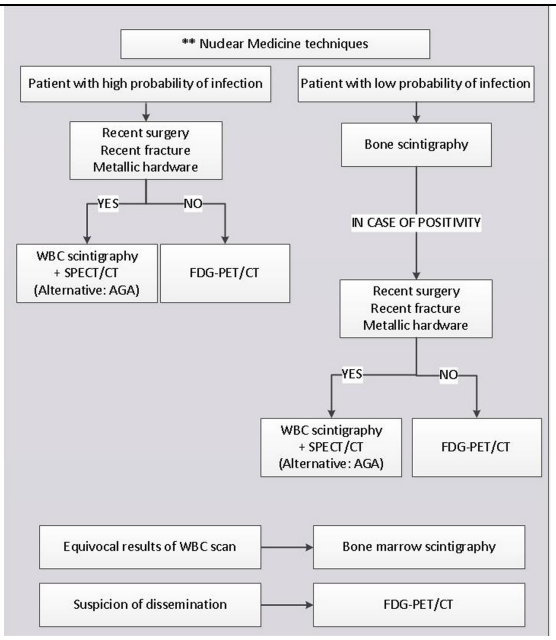

Figura 4. Flow-chart diagnostica raccomandata dalle LG EANM (Glaudemans AWJM et al., EJNMMI 2019) nel sospetto di osteomielite

Infezioni peri-protesiche

Nel caso di sospetta infezione periprotesica (ginocchio, bacino, spalla), la scelta del radiofarmaco da utilizzare, dipende dal tempo trascorso dalla chirurgia:

Nel caso in cui siano trascorsi più di 2 anni, per le protesi di bacino, o più di 5 anni per le protesi di ginocchio, è preferibile iniziare con un test ad alta sensibilità ed elevato potere predittivo negativo, come la scintigrafia ossea trifasica o la [^{18}F]FDG PET/TC (Glaudemans et al. EJNMMI 2019, Romanò et al. 2020, Abikhzer G. et al. EJNMMI 2024). Se negativi, l'infezione periprotesica può essere esclusa, in caso di positività è necessario adottare una metodica ad elevata specificità ed accuratezza (scintigrafia con leucociti marcati con eventuale associazione con scintigrafia midollare nei casi dubbi), al fine di confermare o meno l'infezione.

Nel caso in cui siano trascorsi meno di 2 anni, per le protesi di bacino, o di 5 anni per le protesi di ginocchio, è preferibile iniziare direttamente con la scintigrafia con leucociti marcati (con eventuale associazione con scintigrafia midollare nei casi dubbi), dato il rischio di riscontrare falsi positivi all scintigrafia ossea trifasica o alla [^{18}F]FDG PET/TC.

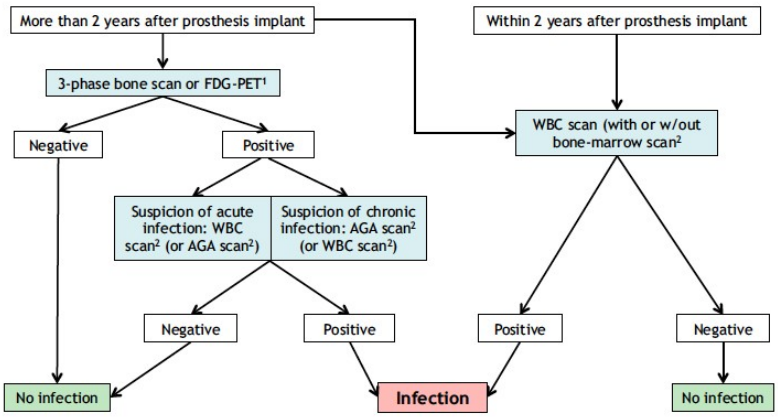

	Figura 5. Flow-chart diagnostica raccomandata dalle LG EANM (Signore A. et al., EJNMMI 2019) nel sospetto di infezione di impianti protesici
Procedure Pre-esame	• Nel caso di paziente con recente intervento di impianto protesico o di mezzo/i di sintesi è consigliabile, anche se non costituisce controindicazione assoluta, non eseguire lo studio medico-nucleare prima di 3-4 mesi dall'intervento per evitare possibili risultati falsi positivi. • Raccolta di notizie riguardanti altre indagini diagnostiche (esami di laboratorio, coltura batterica dell'aspirato proveniente dal tessuto osseo che permette la diagnosi differenziale tra infezione superficiale e profonda, Rx, TC, RMN, ecografia dei tessuti molli).
Preparazione del paziente	• **Leucociti autologhi marcati/anti-granulociti** - Digiuno; - Eventuale sospensione, se possibile, di terapia antibiotica per 10-14 giorni; - Cambiare eventuali medicazioni prima di effettuare le scintigrafie avendo tuttavia l'accortezza di valutare attentamente i tessuti sottostanti la fistola nei quali, seppur infetti, non si ha un accumulo progressivo dei leucociti perché vengono veicolati verso l'esterno dalla presenza della fistola. • **[^{18}F]FDG PET/CT** - Digiuno - Eventuale sospensione, se possibile, di terapia antibiotica per almeno 10 giorni • **Scintigrafia [^{99m}Tc]Tc-colloidi/[^{99m}Tc]Tc-difosfonati** - Non sono necessarie preparazioni specifiche
Protocollo di Acquisizione	• **Scintigrafia con leucociti autologhi marcati/anti-granulociti** - Acquisizioni statiche precoci (entro 60 minuti dalla re-iniezione dei leucociti marcati): acquisizioni dell'area in studio (es. bacino) in proiezione anteriore e posteriore e latero-mediale per le ginocchia. - Acquisizioni statiche tardive (dopo 2-4 e 24 ore dalla re-iniezione dei leucociti marcati) con acquisizioni total-body a 2-4 ore. - Acquisizione SPECT/TC è utile a 2-4 e/o 24 al fine di valutare con accuratezza la sede del processo infettivo e la sua estensione, quindi per una diagnosi differenziale tra infezioni superficiali (cute, sottocute, fistole infette, fasciti…) • **Scintigrafia con [^{99m}Tc]Tc-colloidi** Acquisizioni planari statiche sia in proiezione anteriore-posteriore eventualmente in laterale della regione di interesse dopo 30 minuti dalla somministrazione. • **[^{18}F]FDG PET/TC** Acquisizioni standard total body al fine di identificare eventuali disseminazioni a distanza del processo infettivo (Abikhzer G. et al. EJNMMI 2024) • **Scintigrafia con [^{99m}Tc]Tc-Difosfonati**

	Acquisizione in modalità trifasica della regione di interesse
Interpretazione	• **Leucociti autologhi marcati/anti-granulociti** **Osteomieliti periferiche, artriti settiche, infezioni di frattura, artriti post-traumatiche ed infezioni peri-protesiche** Valutazione visiva, ed eventualmente semi-quantitativa, della regione di interesse. - Scintigrafia positiva per infezione: in caso di aumento e/o estensione dell'uptake dalla 2° alla 20-24° ora; - Scintigrafia negativa per infezione: in caso di assente e/o riduzione dell'uptake dalla 2° alla 20-24° ora; - Scintigrafia dubbia per infezione: in caso non si osservi un chiaro incremento o decremento del concentrato leucocitario nella regione di interesse all'analisi visiva e semi-quantitativa. • **Scintigrafia con [^{99m}Tc]Tc-colloidi** In caso di dubbia interpretazione alla scintigrafia con leucociti marcati, il confronto con la scintigrafia con [^{99m}Tc]Tc-colloidi permette di definire la presenza di una infezione (leucociti positivi con lacuna di captazione dei colloidi) o di midollo dislocato durante le procedure chirurgiche (leucociti e colloidi entrambi positivi). • **[^{18}F]FDG PET/TC** **Osteomieliti, artriti settiche e post-traumatiche** - PET/TC positiva per infezione: in caso di uptake focale o eterogeneo localizzato su un segmento osseo o articolare (artriti settiche) con o senza coinvolgimento dei tessuti molli circostanti; -PET/TC negativa per infezione: in caso di assente/tenue ed omogeneo uptake. **Infezioni di frattura** - PET/TC positiva: in caso di uptake focale o eterogeneo localizzato sulla rima di frattura con o senza estensione ai tessuti molli limitrofi e ai fissatori metallici; -PET/TC negativa: in caso di assente/tenue ed omogeneo uptake confinato alla rima di frattura (generalmente si osserva nei primi 3 mesi dal trauma) **Infezioni peri-protesiche** Nella valutazione delle sospette infezioni per-protesiche non esistono dei criteri interpretativi ben standardizzati in grado di differenziare accuratamente una mobilizzazione protesica da un'infezione. Sono state proposte diverse classificazioni, principalmente basate sull'analisi della distribuzione di [^{18}F]FDG lungo la protesi ed i suoi rapporti con l'interfaccia osso-protesi (Reinartz et al. J Bone Joint Surgery Br 2005, Chacko TK et al. Nucl Med Commun 2002, Basu et al. Semin Nucl Med 2009, Love et al. J Nucl Med 2004). - PET/TC positiva per infezione peri-protesica: in caso di incrementato uptake all'interfaccia protesi-osso (sia per protesi di ginocchio che di bacino) coinvolgente la porzione centrale dello stelo protesico (nel caso di protesi di bacino);

	-PET/TC negativa per infezione peri-protesica: in caso di assente/tenue ed omogeneo uptake localizzato solo nei tessuti molli o in corrispondenza del collo femorale (nel caso di protesi di bacino). Tuttavia, da studi comparativi emerge che la scintigrafia con leucociti marcati, eventualmente in combinazione con la scintigrafia midollare, raggiunge la più alta accuratezza diagnostica nel discriminare una mobilizzazione asettica, da un quadro infettivo. • **Scintigrafia con [^{99m}Tc]Tc-Difosfonati** - scintigrafia positiva: in caso di positività a tutte e tre le fasi scintigrafiche. Questo tuttavia, non discrimina tra infezione ed infiammazione sterile; - scintigrafia negativa: assente captazione nelle tre fasi scintigrafiche.
Report Finale	Descrizione accurata della sede ed estensione del processo infettivo e dell'eventuale coinvolgimento di tessuti molli (fistole cutanee, piani muscolari) sia per le artriti settiche/asettiche che per le osteomieliti complicate/non complicate, che per le infezioni peri-protesiche e di fratture.
Possibili pitfalls	• **Leucociti autologhi marcati/anti-granulociti** Nel caso di scintigrafia con leucociti autologhi marcati/anti-granulcociti sono più probabili i casi di falsi negativi: - Infezioni croniche di basso grado, con scarsa presenza granulocitaria; - Infezioni micotiche; - Terapia antibiotica concomitante, che limita la chemiotassi e diapedesi dei leucociti nel sito di infezione; -Presenza di fistole drenanti materiale purulento e leucocitario dal sito di infezione • **[^{18}F]FDG PET/TC** Nel caso di [^{18}F]FDG PET/TC sono più probabili i casi di falsi positivi: - Recente chirurgia o trauma fratturativo; - Mezzi di sintesi/fissatori metallici/protesi.

Imaging Medico Nucleare delle infezioni sternali	
Indicazioni	• Valutazione delle complicanze infettive di pazienti sottoposti ad interventi di chirurgia toracica che sono sintomatici con leucocitosi, aumento della VES, della PCR e colture dubbie dell'aspirato. • Follow-up e monitoraggio della risposta alla terapia antibiotica. • Diagnosi differenziale tra infezione superficiale o profonda e valutazione delle raccolte retro-sternali.

Radiofarmaci	• [^{99m}Tc]Tc-HMPAO/[^{111}In]In-ossina leucociti /anti-granulociti • [^{18}F]FDG La scintigrafia con leucociti marcati con acquisizioni planari e SPECT/TC è l'indagine di scelta in fase diagnostica. La PET/TC con [^{18}F]FDG può essere preferita per il monitoraggio della risposta al trattamento antibiotico, data la sua elevata sensibilità e valore predittivo negativo.
Procedure Pre-esame	Raccolta di notizie riguardanti altre indagini diagnostiche (esami di laboratorio, coltura batterica dell'aspirato proveniente dal tessuto osseo che permette la diagnosi differenziale tra infezione superficiale e profonda, Rx, TC, RM…).
Preparazione del paziente	• **Leucociti autologhi marcati/anti-granulociti** - Digiuno; - Eventuale sospensione, se possibile, di terapia antibiotica per 10-14 giorni; - Cambiare eventuali medicazioni prima di effettuare le scintigrafie avendo tuttavia l'accortezza di valutare attentamente i tessuti sottostanti la fistola nei quali, seppur infetti, non si ha un accumulo progressivo dei leucociti perché vengono veicolati verso l'esterno dalla presenza della fistola. • **[^{18}F]FDG PET/CT** - Digiuno - Eventuale sospensione, se possibile, di terapia antibiotica per almeno 10 giorni
Protocollo di Acquisizione	• **Scintigrafia con leucociti autologhi marcati/anti-granulociti** - Acquisizione di statica planare (30 minuti, 2-4 ore e 20-24 ore) e SPECT/TC del torace a 2-4 ore e/o 20 ore. Acquisizioni total-body a 2-4 ore. - Le acquisizioni SPECT dipendono dalla dose somministrata. Generalmente sullo sterno è sufficiente un'acquisizione di 15-20 sec/step per le SPECT a 3-4h e di 30-40 sec/step per le SPECT a 20-24 h. • **[^{18}F]FDG PET/TC** Acquisizioni standard total body
Interpretazione	• **Scintigrafia con leucociti autologhi marcati/anti-granulociti** Oltre alla valutazione qualitativa dell'incremento/decremento della captazione, nel caso di sospette infezioni sternali, si suggerisce di valutare anche il pattern di distribuzione: - <u>Scintigrafia positiva per infezione profonda:</u> Pattern I: intenso ed irregolare uptake a livello dello sterno, che incrementa da 4 a 20 ore; <u>- Scintigrafia positiva per infezione superficiale:</u> Pattern II: regolare uptake a binario a livello sternale che non si modifica o si riduce tra 4 e 20 ore. - <u>Scintigrafia negativa per infezione:</u> Pattern III: scarsa intensità di captazione con distribuzione uniforme a carico di tutto lo sterno, che si riduce nel tempo.

	Chiaramente, il dato SPECT/TC è fondamentale per definire l'estensione del processo infettivo e valutare eventuali raccolte retro-sternali. • **[^{18}F]FDG PET/TC** - PET/TC positiva per infezione: presenza di uptake focale localizzato nel corpo sternale ed a livello dei mezzi di sintesi, con o senza estensione ai tessuti molli retro-sternali (raccolte ascessuali, fistole ecc.); -PET/TC negativa per infezione: in caso di assente uptake/omogeneo uptake in assenza di definite focalità di patologico radioaccumulo (reperto compatibile con flogosi asettica, che può mantenersi anche per anni dall'intervento di sternotomia). (Abikhzer G. et al. EJNMMI 2024)
Report Finale	Risposta al quesito clinico proposto circa la presenza/esclusione di infezione sternale superficiale o profonda.
Possibili pitfalls	• **Leucociti autologhi marcati/anti-granulociti** Nel caso di scintigrafia con leucociti autologhi marcati/anti-granulcociti sono più probabili i casi di falsi negativi: - Infezioni croniche di basso grado, con scarsa presenza granulocitaria; - Terapia antibiotica concomitante, che limita la chemiotassi e diapedesi dei leucociti nel sito di infezione; -Presenza di fistole drenanti materiale purulento e leucocitario dal sito di infezione. • **[^{18}F]FDG PET/TC** Nel caso di [^{18}F]FDG PET/TC sono più probabili i casi di falsi positivi: - Recente chirurgia o trauma; - Mezzi di sintesi/fissatori metallici

Imaging Medico Nucleare del Piede Diabetico	
Indicazioni	• Diagnosi differenziale tra osteomielite, infezione dei tessuti molli**;** • Valutazione dell'estensione del processo infettivo (infezione superficiale vs profonda)**;** • Follow-up del trattamento medico**;** • valutazione delle complicanze infettive dell'osteoartropatia di Charcot (meso-retropiede).

Radiofarmaci	• [^{99m}Tc]Tc-Difosfonati • [^{99m}Tc]Tc-HMPAO/[^{111}In]In-ossina leucociti /anti-granulociti • [^{99m}Tc]Tc-colloidi • [^{18}F]FDG La scintigrafia ossea trifasica risulta l'indagine preliminare di scelta nei pazienti con bassa probabilità pre-test di osteomielite (per es. in assenza di ulcere, o in pazienti con normali indici biochimici di infezione) dato il suo elevato valore predittivo negativo. Tuttavia, in pazienti con sospetta infezione o con osteoartropatia di Charcot (esteso rimaneggiamento osseo), è preferibile scegliere una metodica dotata di più elevata specificità ed accuratezza (scintigrafia con leucociti marcati). Nell'osteoartropatia di Charcot, un accumulo di leucociti marcati nel medio e retro-piede non infetto, è attribuibile a processi infiammatori, alle fratture e ai processi riparativi, nonchè alla fisiologica espansione del midollo osseo, che fanno parte del quadro anatomo-patologico. Pertanto le LG EANM (Lauri et al. EJNMMI 2024), raccomandano l'uso combinato della scintigrafia con leucociti marcati e con [^{99m}Tc]Tc-colloidi nello studio del meso-retropiede. La PET/TC con [^{18}F]FDG può essere indicata nella diagnosi differenziale tra osteomielite e infezione dei tessuti molli nell'avampiede, mentre non è indicata per lo studio del meso-retropiede specie per la diagnosi di eventuali concomitanti focolai osteomielitici in pazienti con osteoartropatia di Charcot per via dell'intensa captazione di [^{18}F]FDG nello Charcot.
Procedure Pre-esame	• Raccolta delle informazioni anagrafiche, clinico-anamnestiche e strumentali inerenti il quesito clinico: Esami colturali microbiologici eseguiti su tamponi delle ferite, esami di radiologia tradizionale (Rx, RMN) e/o pregressi interventi chirurgici (ad esempio pregresse amputazioni). • Esame obiettivo del piede: 1. valutazione sede delle lesioni (avampiede, medio e retropiede) 2. valutazione tipologia di lesione (osso esposto, ulcera superficiale o profonda) ed eventualmente delle dimensioni.
Preparazione del paziente	In aggiunta ai protocolli di preparazione del paziente indicati nella parte generale, è necessaria un'accurata pulizia e medicazione delle ulcere cutanee prima dell'esecuzione degli esami scintigrafici.
Protocollo di acquisizione	• **Scintigrafia con [^{99m}Tc]Tc-Difosfonati** Acquisizione in modalità trifasica della regione di interesse • **Leucociti autologhi marcati/anti-granulociti** Acquisizioni statiche a tre tempi dei piedi in AP e del piede sospetto nelle proiezioni laterale e medialeure, in alternativa, con una scansione total-body. - Acquisizione SPECT/TC a 2-4 o 24 ore per una corretta valutazione della sede e dell'estensione del processo infettivo/flogistico.

	• **Scintigrafia con [^{99m}Tc]Tc-colloidi** - Acquisizioni planari statiche sia in proiezione anteriore-posteriore e latero-mediale della regione di interesse dopo 30 minuti dalla somministrazione. • **[^{18}F]FDG PET/TC** Acquisizione standard o della sola regione di interesse
Interpretazione	• **[^{99m}Tc]Tc-Difosfonati** - Scintigrafia positiva: In caso di positività a tutte e tre le fasi scintigrafiche, richiedere scintigrafia con leucociti marcati al fine di confermare o escludere l'infezione; - Scintigrafia negativa: in caso di assente/ridotto uptake a tutte e tre le fasi scintigrafiche. • **Leucociti autologhi marcati/anti-granulociti (con [^{99m}Tc]Tc-colloidi in caso di disturbi del meso-retropiede)** - Scintigrafia positiva per osteomielite: incremento del concentrato leucocitario in corrispondenza di un segmento osseo evidenziabile alla SPECT/TC. Mismatch con scintigrafia con nanocolloidi. - Scintigrafia positiva per infezione dei tessuti molli: incremento del concentrato leucocitario in corrispondenza di una fistola/ulcera cutanea evidenziabile all'esame obiettivo ed alla SPECT/TC; Mismatch con scintigrafia con nanocolloidi. - Scintigrafia negativa per infezione/Charcot non infetto: in caso di assente e/o riduzione dell'uptake dalla 3° alla 20-24° ora oppure, nel caso di Charcot, diffuso incremento del concentrato leucocitario in tutte e tre le immagini acquisite nel tempo; Match con scintigrafia con nanocolloidi. • **[^{18}F]FDG PET/TC** - PET/TC positiva per OM: in caso di uptake focale su un segmento osseo; - PET/TC positiva per infezione dei tessuti molli: in caso di uptake diffuso sui tessuti molli (cute, sotto-cute, muscoli); - PET/TC positiva per Charcot: diffusa attività di [^{18}F]FDG a carico di tutto il meso-retropiede - PET/TC negativa per infezione: assente uptake di [^{18}F]FDG.
Report finale	Descrizione dei reperti, della loro sede ed estensione (osso con o senza coinvolgimento dei tessuti molli limitrofi); descrizione del tipo di pattern (focale vs diffuso) e della componente TC della PET/TC e SPECT/TC.
Possibili pitfalls	• **Leucociti autologhi marcati/anti-granulociti** Nel caso di scintigrafia con leucociti autologhi marcati/anti-granulcociti sono più probabili i casi di falsi negativi: Infezioni croniche di basso grado, con scarsa presenza granulocitaria; - Infezioni micotiche; - Terapia antibiotica concomitante. Possibili fonti di falsi positivi:

	- mancata/non adeguata medicazione dell'ulcera. • **[^{18}F]FDG PET/TC** Nel caso di [^{18}F]FDG PET/TC sono più probabili i casi di <u>falsi positivi:</u> - Pregressi/recenti interventi chirurgici o fratture; - Artrite/artrosi - Presenza di osteoartropatia di Charcot

Imaging Medico Nucleare delle infezioni della colonna vertebrale	
Indicazioni	• Sospetto di discite, spondilite o spondilodiscite ematogena con RM non diagnostica o con controindicazioni all'esecuzione di RM; • Sospetto di discite, spondilite o spondilodiscite post-chirurgica; • Sospetto di infezione post-chirurgica dei tessuti paravertebrali; • Monitoraggio della risposta alla terapia antibiotica in pazienti con diagnosi di infezione della colonna vertebrale; • Valutazione in pazienti con pregressa infezione della colonna vertebrale con sospetta ripresa di malattia.
Radiofarmaci	• [^{18}F]FDG • [^{99m}Tc]Tc-Difosfonati Nel sospetto di infezione della colonna vertebrale post-chirurgica con RM dubbia, o ematogena con controindicazioni per esecuzione di RM è consigliata la PET/TC con [^{18}F]FDG (Figura 6). 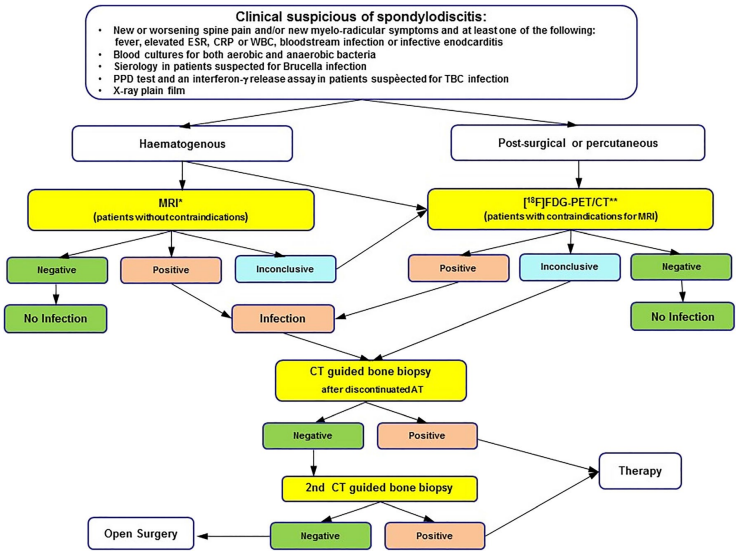 **Figura 6. Flow-chart diagnostica raccomandata dalle LG EANM-ESNR (ESCMID endorsed) (Lazzeri E et al., EJNMMI 2019)** La PET/TC con [^{18}F]FDG è comunque raccomandata anche in caso di RM

	diagnostica per il monitoraggio della risposta alla terapia. Dato il suo elevato valore predittivo negativo la PET con [^{18}F]FDG può essere scelta come prima indagine in caso di bassa probabilità di malattia. La PET/TC con [^{18}F]FDG è l'esame diagnostico con maggior sensibilità e specificità nel monitoraggio della risposta alla terapia dell'infezione post-chirurgica della colonna vertebrale (Lazzeri E. et al.; EJNMMI 2019) La PET/TC con [^{18}F]FDG non consente tuttavia di far diagnosi differenziale tra patologia flogistica settica o asettica o di distinguere una patologia infiammatoria da una patologia neoplastica. Dato il suo elevato valore predittivo negativo la scintigrafia ossea con difosfonati può essere scelta come prima indagine in caso di bassa probabilità di malattia.
Procedure pre-esame	• Raccolta di notizie riguardanti altre indagini diagnostiche (esami di laboratorio, coltura batterica dell'aspirato proveniente dal tessuto osseo o paravertebrale, TC e RM; • Lo studio medico-nucleare, in caso di paziente con recente intervento di impianto di stabilizzatore vertebrale o di mezzo/i di sintesi, non dovrebbe essere eseguito prima di almeno 3 mesi dall'intervento per evitare risultati falsi positivi.
Preparazione del paziente	• Digiuno del paziente per almeno 6 ore prima della somministrazione di [^{18}F]FDG; • Cambiare eventuali medicazioni prima di effettuare l'esame PET/TC valutando l'eventuale estensione di infezione cutanea e la presenza di fistola cutanea.
Protocollo di acquisizione	• **[^{18}F]FDG PET/TC** Acquisizione standard 1 ora dopo l'iniezione e.v. del radiofarmaco • **Scintigrafia con [^{99m}Tc]Tc-Difosfonati** Acquisizione standard e SPECT/TC della regione verterbrale 3-4 ore dopo l'iniezione e.v. del radiofarmaco
Interpretazione	La valutazione delle immagini necessita di: • Storia clinica; • Localizzazione anatomica dell'accumulo; • Correlazione clinica con altri dati disponibili; • Cause che possono determinare risultati falsi negativi; • Cause che possono determinare risultati falsi positivi; • **[^{18}F]FDG** Si parla di esame PET/TC positivo quando si rilevi aumentata captazione del radiofarmaco rispetto al tessuto vertebrale sano, alla valutazione qualitativa.

	-PET/TC positiva per discite: se l'aumentato accumulo di [^{18}F]FDG è localizzato nella regione discale (grado 3 secondo Hungenbach S. et al., NMC 2013); -PET/TC positiva per spondilodiscite: se l'aumentato accumulo di [^{18}F]FDG è localizzato nella regione discale e vertebrale adiacente (grado 4 secondo secondo Hungenbach S. et al., NMC 2013) o se è localizzato nella regione discale, vertebrale adiacente e nei tessuti molli paravertebrali (grado 5 secondo Hungenbach S. et al., NMC 2013); -PET/TC negativa: nel caso non si rilevi un significativo incremento della captazione del radiofarmaco rispetto al tessuto vertebrale sano. - Valutazione semi-quantitativa Per il calcolo del SUV, utilizzando la tecnica con regioni di interesse (ROI), sull'area di aumentata captazione del radiofarmaco, si raccomanda la standardizzazione delle dimensioni e della forma della ROI. • **[^{99m}Tc]Tc-Difosfonati** - Scintigrafia positiva: quando si rileva aumentata captazione del radiofarmaco rispetto al tessuto vertebrale sano. Le acquisizioni SPECT/TC sono cruciali per determinare se il coinvolgimento infettivo interessi il solo disco (discite) o anche i tessuti paravertebrali (spondilodiscite); - Scintigrafia negativa: in assenza di significativo incremento di captazione
Report Finale	L'analisi visiva deve specificare la presenza/assenza di aree di alterata captazione del radiofarmaco nella sede vertebrale e/o paravertebrale sospetta per infezione. L'analisi semi-quantitativa in caso di esame PET/TC deve fornire i valori di SUV patologico che confermino i risultati della analisi qualitativa. La valutazione della risposta terapeutica necessita del confronto con l'esame precedente eseguito in fase diagnostica.
Possibili pitfalls	• **[^{18}F]FDG e [^{99m}Tc]Tc-Difosfonati** Varie patologie vertebrali possono mimare un'infezione con l'utilizzo di entrambi i radiofarmaci: Possibili fonti di falsi positivi sono: - pregressi interventi chirurgici, la reazione flogistica settica o asettica può rimanere per lunghi periodi - neoplasia vertebrale benigna o maligna - patologia degenerativa vertebrale • **[^{18}F]FDG e [^{99m}Tc]Tc-Difosfonati** Possibili fonti di falsi negativi sono: - lesioni al di sotto del potere risolutivo della metodica; - interferenza farmacologica (terapia antibiotica); Si raccomanda accurata anamnesi e correlazione con le altre indagini diagnostiche (esami di laboratorio e colturali, TC e RM).

Imaging Medico Nucleare nella febbre di origine sconosciuta/infiammazione di origine sconosciuta	
Indicazioni	• Ricerca della possibile causa di febbre (Infiammazione, Infezione, Neoplasia…); • Identificazione della sede del processo infettivo/infiammatorio per ulteriori indagini (imaging, biopsia, ecc); • Valutazione dell'estensione di malattia La flow-chart diagnostica raccomandata dalle recenti LG EANM (Hess et al., EJNMMI 2024) è rappresentata nella figura 7. 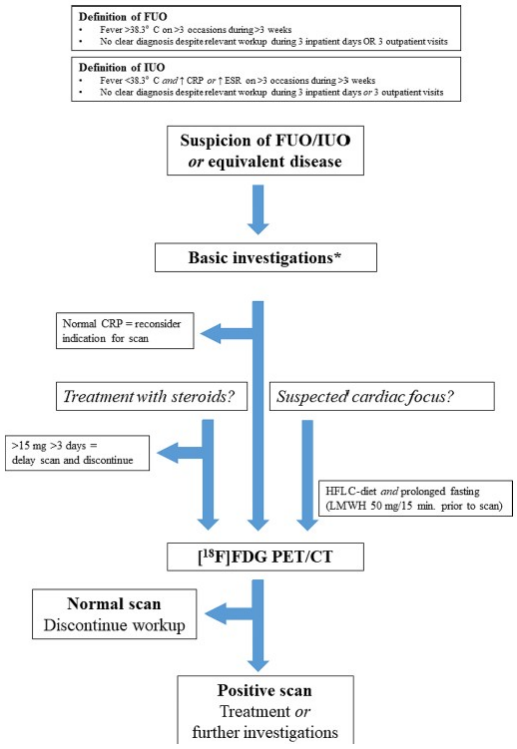 **Figura 7. Flow-chart diagnostica raccomandata dalle LG EANM (Hess et al., EJNMMI 2024) nel sospetto di FUO/IUO**
Radiofarmaci	• [^{18}F]FDG
Procedure Pre-esame	Raccolta delle informazioni anagrafiche, clinico-anamnestiche, laboratistiche e strumentali inerenti il quesito clinico In particolare, prima della PET/TC dovrebbero essere stati eseguiti alcuni esami laboratoristici (tra cui emocromo completo con formula, VES, PCR) ed esami strumentali di primo livello (tra cui RX torace, ecografia dell'addome). Se possibile, utile eseguire una TAC torace-addome-pelvi prima della PET/TC. Nel caso di paziente con valvole cardiache o device cardiaci, eseguire un

	ecocardiogramma prima della PET/TC.
Preparazione del paziente	• Digiuno da almeno 6 ore. • Nel caso di paziente con possibile patologia cardiaca (ad esempio, endocardite, sarcoidosi), preparazione del paziente per minimizzare l'accumulo fisiologico di [^{18}F]FDG nel miocardio normale (vedi paragrafo endocardite). • Quando, e se possibile, eseguire l'indagine entro 72 ore dall'inizio della terapia steroidea. Prestare particolare attenzioni ai paziente in terapia con cortisonici ad alto dosaggio (>15 mg) per più di 3 giorni. In questi casi se possibile (si raccomanda di contattare il clinico di riferimento) posticipare l'esecuzione della PET/TC sospendendo o scalando il cortisonico. • Determinazione del valore glicemico prima della somministrazione del radiofarmaco. Valore soglia 200 mg/dL (11 mmol).
Protocollo di acquisizione	• Acquisizione a distanza di circa 60 minuti dalla somministrazione del radiofarmaco, preceduta da un esame TC "low-dose" necessario per la ricostruzione di immagini topografiche corrette per l'attenuazione fotonica. • Paziente supino con braccia lungo i fianchi; scansioni dal vertice alla radice delle coscie. Eventuali vere total body (vertice-piedi) o acquisizioni tardive da valutare a seconda del caso. • Nel caso il paziente sia portatore di protesi o devices metallici, nelle scansioni ibride PET/TC è necessario valutare sempre le immagini non corrette per l'attenuazione, data la possibilità di artefatti susseguenti alla correzione per l'attenuazione standard in presenza di oggetti metallici.
Interpretazione	Nell'interpretazione dell'esame bisogna considerare: storia clinica, distribuzione fisiologica dei radiofarmaci, localizzazione ed estensione delle sedi di accumulo. Al momento l'analisi qualitativa è sufficiente per la valutazione di tali pazienti. A seconda dei reperti PET sospetti per una determinata patologia, verranno presi in considerazione criteri interpretativi specifici (vedere specifiche sezioni).
Report finale	Nel report finale andranno inserite informazioni inerenti il pattern di distribuzione del [^{18}F]FDG, la localizzazione del focolaio patologico, la valutazione dell'estensione dell'accumulo e il dato TC. Tutte le aree di accumulo del radiofarmaco devono essere descritte nel referto indicando anche, qualora possibile, la diagnosi più probabile o suggerendo eventuali successive indagini utili per il raggiungimento della diagnosi.
Possibili pitfalls	Principali cause di <u>falsi positivi</u>: - Pregressi/recenti interventi chirurgici; - Pregresse fratture

	Le principali cause di falsi negativi: - Lesioni al di sotto del potere risolutivo della metodica; - Localizzazione di lesioni in prossimità di siti di fisiologica elevata captazione (ad esempio reni, encefalo, vescica,...); - Interferenza farmacologica (terapia cortisonica, antibiotica); - Elevati valori di glicemia; - Bassi valori dei markers infiammatori (PCR/VES)

Imaging Medico Nucleare nelle Infezioni Del Sistema Nervoso Centrale	
Indicazioni	• Lesione cerebrale che si presenta alla CT come una lesione ipodensa con anello periferico ipervascolarizzato; • Diagnostica delle complicanze settiche e post traumatiche in ambito Neurochirurgico; • Follow-up delle lesioni settiche in ambito neurochirurgico; • Diagnostica differenziale di lesioni cerebrali in pazienti con HIV; • Encefaliti
Radiofarmaci	• [^{99m}Tc]Tc-HMPAO/[^{111}In]In-ossina leucociti /anti-granulociti • [^{18}F]FDG Il radiofarmaco preferibile è il [^{99m}Tc]Tc-HMPAO-leucociti o, in alternativa può essere utilizzato il [^{99m}Tc]Tc-MoAb-antigranulociti. Il [^{18}F]FDG è indicato maggiormente nella diagnostica differenziale delle lesioni encefaliche in pazienti con HIV e nel sospetto di encefalite dopo RM inconclusiva.
Procedure Pre-esame	Raccolta delle informazioni anagrafiche, clinico-anamnestiche e strumentali inerenti il quesito clinico: in particolare traumi ed interventi neurochirurgici pregressi, abuso di sostanze stupefacenti per via endovenosa, recenti viaggi, contatto con animali, ingestione di carne cruda e verifica della presenza di recenti esami di Imaging morfologico (TC/RM), dosaggi ematici (marker flogistici) e informazioni su recenti terapie antibiotiche e antinfiammatorie. Nel caso si utilizzi il [^{99m}Tc]Tc-MoAb-antigranulociti andrà valutata la presenza di anticorpi anti-HAMA.
Preparazione del paziente	E' consigliato mantenere il paziente ben idratato e in ambiente con bassa stimolazione acustica e visiva per almeno 30' prima della somministrazione del radiofarmaco.
Protocollo di Acquisizione	• **Leucociti autologhi marcati/anti-granulociti** Utile un'acquisizione statica planare del torace e dell'addome entro 60 minuti

	dall'iniezione del radio farmaco (per controllo qualità in vivo). Il protocollo dovrà prevedere acquisizioni statiche planari dopo 4 e 24 ore dall'iniezione del radiofarmaco con proiezioni anteriore, posteriore, laterale destra e sinistra del cranio + SPECT/TC dell'encefalo, da integrare con ulteriori acquisizioni in funzione del quesito clinico. Nel caso di una lesione encefalica sospetta ascessuale è generalmente sufficiente uno studio planare e SPECT/TC dell'encefalo ma un' acquisizione total-body può essere utile per la ricerca di un focolaio settico occulto, responsabile del processo infettivo encefalico. Tale estensione della acquisizione andrebbe fatta in tutti i casi che hanno uno studio positivo a livello encefalico mentre negli altri casi potrebbe non essere necessaria, salvo casi particolari (ad es. caratterizzazione di reperti dubbi ad altro imaging). Negli studi di follow-up deve essere ripetuto l'esame come effettuato in condizioni basali salvo evidenza clinica di progressione del processo infettivo. • **[^{18}F]FDG PET/TC** Acquisizione encefalica dopo 30-40 minuti dall'iniezione e.v. del [^{18}F]FDG con eventuale acquisizione total body (fino ai piedi), il tutto preceduto da TC "low-dose" per la ricostruzione di immagini topografiche corrette per l'attenuazione fotonica. Il protocollo di acquisizione, salvo specifiche indicazioni cliniche, è lo stesso utilizzato in oncologia.
Interpretazione	• **Leucociti autologhi marcati/anti-granulociti** <u>- Scintigrafia negativa</u> per infezione: nessun uptake; <u>- Scintigrafia positiva</u> per infezione: + captazione uguale a quella della teca cranica; ++ captazione superiore a quella della teca cranica; +++ captazione uguale a quella della base cranica; ++++ captazione superiore a quella della base cranica. Le lesioni ascessuali hanno di norma una captazione di grado +++/++++ mentre le lesioni non ascessuali hanno di norma una captazione di grado 0/+/++. La valutazione del grado di positività di norma va effettuata nelle immagini a 24 ore. Nelle lesioni ascessuali è comune osservare un incremento della captazione tra le immagini a 4-6 ore e le immagini a 24 ore. • **[^{18}F]FDG PET/TC** Nella diagnostica differenziale nei pazienti con HIV tra lesioni maligne ed infezioni (ad esempio toxoplasmosi) è comune osservare un elevato uptake nelle lesioni maligne a differenza di quanto si osserva nelle infezioni. - <u>PET/TC positiva per infezione:</u> Le lesioni di origine infettiva hanno di norma valori di SUV < 2.5 o un grado di captazione inferiore alla captazione del parenchima cerebrale controlaterale <u>PET/TC positiva per lesione neoplastica:</u> le lesioni maligne hanno di norma valori di SUV > 3.9 o un grado di captazione 1.5 volte superiore alla captazione del parenchima cerebrale controlaterale. Tali valori indicativi sono da considerarsi per tomografi PET non digitali, in quanto

	con i tomografi digitali i valori di SUV sono generalmente superiori. Nella diagnostica differenziale nei pazienti con HIV tra lesioni maligne (linfoma) ed infezioni del SNC (più frequentemente toxoplasmosi ma anche sifilide e leucoencefalopatia multifocale progressiva) è comune osservare un elevato uptake nelle lesioni maligne a differenza di quanto si osserva nelle infezioni. Nelle acquisizioni total-body, si osserva ipercaptazione del radiofarmaco (grado di captazione > di quello presente in ambito epatico) in ambito linfonodale nella fase di attivazione della malattia in soggetti che presentano elevata carica virale. Le lesioni maligne presentano in questi pazienti un'elevata captazione del radiofarmaco sia all'analisi qualitativa che semiquantitativa delle immagini rispetto alle lesioni di origine infettiva. In particolare il valore di SUV è significativamente più basso nelle infezioni, in particolare da toxoplasma rispetto a quanto si osserva nei linfomi in pazienti HIV-positivi. In questi pazienti, spesso si associa un'aumentata captazione del radiofarmaco in ambito splenico (>/= captazione epatica) che può essere dovuta ad un aumento dell'utilizzo del glucosio HIV-correlato e non necessariamente corrisponde alla presenza di processo flogistico acuto o di interessamento neoplastico di malattia in tale sede. - <u>PET/TC positiva per encefalite:</u> una recente revisione sistematica e meta-analisi ha riportato una sensibilità dell'80-90% della [^{18}F]FDG PET con quadro tipico caratterizzato da ipometabolismo encefalico globale nel cui contesto risalta un relativo ipermetabolismo striatale e limbico (Bordonne M et al., EJNMMI 2021). Ulteriori e specifi quadri patognomoci sono inoltre descritto nelle recenti linee-guida internazionali (Arbizu J et al., JNM 2024). La valutazione visiva potrà essere coadiuvata da quella semi-quantitativa basata su specifici software soprattutto per i lettori meno esperti e, più in generale, con l'obiettivo di ridurre la variabilità tra i lettori.
Report Finale	Deve essere specificata la presenza/assenza di uptake del radiofarmaco in ambito cerebrale e la sede interessata dalla captazione. Conclusioni: necessaria la risposta al quesito clinico circa la natura della lesione encefalica.
Possibili pitfalls	Possibili cause di <u>falsi positivi:</u> • Eccessiva correzione dell'attenuazione per presenza di materiale chirurgico, protesi meccaniche (in questo caso privilegiare le immagini non corrette per l'attenuazione); • Contaminazione; • Nel sospetto di encefalite, in caso di [^{18}F]FDG PET un valore di glicemia >160 mg/dL (anche se già da valori >110 mg/dL si può osservare una graduale riduzione del metabolismo encefalico); • Nel sospetto di encefalite, in caso di [^{18}F]FDG PET in corso di sedazione (può determinare una diffusa riduzione del metabolismo encefalico). Possibili cause di <u>falsi negativi:</u> • Recente ed efficace terapia (i.e., antibiotici non riferiti in anamnesi); • Scarsa compliance/artefatti da movimento; • Nel sospetto di encefalite, in caso di erronea preparazione a [^{18}F]FDG PET (es.

	iperattivazione corteccia motoria/visiva).

Schede patologia (Infiammazioni)

Imaging Medico Nucleare delle Malattie Infiammatorie Croniche Intestinali	
Indicazioni	• Valutazione del grado di attività infiammatoria intestinale; • Diagnosi differenziale tra fibrosi e malattia in fase acuta; • Localizzazione ed estensione di malattia; • Valutazione dell'attività di malattia dopo resezione chirurgica; • Valutazione dell'efficacia terapeutica (se anti-infiammatoria o antibiotica) Ad eccezione della prima indicazione, tutte le successive sono riferite a complemento delle indagini radiologiche ed endoscopiche.
Radiofarmaci	• [^{99m}Tc]Tc-HMPAO/[^{111}In]In-ossina leucociti/anti-granulociti • [^{18}F]FDG Sebbene vi sia un crescente numero di lavori scientifici sull'uso del FDG nelle IBD, al momento non vi è una chiara indicazione al suo uso basata su evidenze. Un valore sicuramente aggiunto dell'FDG si osserva nell'uso della PET/MRI. L'indagine di scelta è rappresentata dalla scintigrafia con leucociti marcati con [^{111}In]In-ossina per l'assente dismissione del radioattivo a livello intestinale. La marcatura con [^{99m}Tc]Tc-HMPAO può tuttavia essere eseguita tenendo conto dei tempi di comparsa del radioattivo a livello intestinale (a partire da 3 ore dopo l'iniezione e.v.).
Procedure Pre-esame	Valutare: • Documentazione clinica e informazioni sul grado di attività di malattia del paziente (per es. Crohn Disease Activity Index); • Esami di laboratorio; • Esami di radiologia tradizionale, TC, RMN; • Esami endoscopici; • Informazioni su pregressi interventi chirurgici • Nel caso di [^{18}F]FDG PET/CT, valutare eventuale assunzione di terapie interferenti (ipoglicemizzanti orali)
Preparazione del paziente	• **Leucociti autologhi marcati/anti-granulociti** - Digiuno; - Eventuale sospensione, se possibile, di terapia antibiotica per 10-14 giorni; • **[^{18}F]FDG PET/CT** - Digiuno L'utilizzo di preparazioni intestinali specifiche è ancora dibattuto. L'utilizzo di farmaci anti-spastici (per es. Buscopan) intramuscolo immediatamente prima

	dell'acquisizione potrebbe rallentare la peristalsi e quindi limitare eventuali asincronie tra le acquisizioni TC e PET.
Protocollo di Acquisizione	• **Scintigrafia con leucociti autologhi marcati/anti-granulociti** - Immagini planari dell'addome in proiezione anteriore e posteriore dopo 30', 1h e 3h dalla reiniezione della sospensione cellulare; - E' inoltre raccomandabile l'esecuzione di immagini in proiezione pelvica, con il paziente seduto sul collimatore, che permettono una più accurata valutazione della malattia in sede rettale e anale. Nei pazienti con Morbo di Crohn e sospetta localizzazione esofagea della malattia è importante effettuare un'acquisizione del torace in proiezione anteriore. Acquisizioni più tardive (dopo 3 h) non sembrano aumentare la sensibilità della metodica, mentre possono determinare la comparsa di falsi positivi dovuti alla presenza di un accumulo non specifico di complessi idrofilici secondari del tecnezio, particolarmente a carico del cieco e del colon ascendente, salvo nei casi di fistole od ascessi che possono essere visualizzati anche solo tardivamente. Necessaria SPECT/TC addome. • **[^{18}F]FDG PET/TC** Acquisizioni standard total body
Interpretazione	• **Scintigrafia con leucociti autologhi marcati/anti-granulociti** <u>- Scintigrafia positiva:</u> presenza di incrementata attività a carico di uno o più segmenti intestinali esplorati (definiti alla SPECT/TC); <u>- Scintigrafia negativa:</u> non evidenza di significativo incremento della captazione in ambito intestinale. Tuttavia, oltre ad una valutazione qualitativa, è raccomandata una valutazione semi-quantitativa del grado di captazione dei leucociti marcati in ogni segmento intestinale, comparando il grado di attività con quella dell'ala iliaca e del fegato: 0 negativo; + captazione inferiore a quella dell'ala iliaca; ++ captazione uguale a quella dell'ala iliaca; +++ captazione superiore a quella dell'ala iliaca ; La valutazione del grado di positività di norma va effettuata nelle immagini a 1-2 ore. Nelle lesioni ascessuali è comune osservare un incremento della captazione tra le immagini a 1-2 ore e le immagini a 20-24 ore. • **[^{18}F]FDG PET/TC** La valutazione si deve basare fondamentalmente su un'analisi qualitativa dei territori di incrementata captazione di [^{18}F]FDG tenendo presenti quali sono i tratti intestinali maggiormente coinvolti nelle malattie infiammatorie croniche intestinali. <u>- PET/TC positiva per Morbo di Crohn:</u> presenza di incrementata captazione di [^{18}F]FDG che potenzialmente può interessare qualsiasi segmento del tratto gastro-intestinale, anche se più frequentemente coinvolge il piccolo intestino,

	mostrando infiammazione "a salti" in specifici segmenti intestinali rispetto ad altri tratti: <u>- PET/TC positiva per retto-colite ulcerosa:</u> presenza di incrementata captazione di [^{18}F]FDG prevalentemente a carico del retto con coinvolgimento del colon distale ed ileo terminale in modo "continuativo". Il dato PET va comunque sempre rapportato al dato TC co-registrato (ispessimenti parietali, lesioni ascessuali ecc…). In aggiunta all'analisi qualitativa, si può eseguire il calcolo del SUV in ogni segmento intestinale, comparando il grado di attività con quella del fegato. Tuttavia non esistono dei cut-off di SUV ben definiti in grado di discriminare le varie patologie infiammatorie intestinali e, soprattutto, il loro grado di attività. (Joint ECCO and ESGAR evidence-based consensus guidelines. Journal of Crohn's colitis, 2013) <u>- PET/TC negativa:</u> non evidenza di regioni datate di significativo incremento di [^{18}F]FDG.
Report Finale	Descrizione delle immagini, descrizione delle aree di captazione delle cellule marcate (quadranti addominali, tratto d'intestino coinvolto), forma e tempo di comparsa delle captazioni patologiche, acquisizione precoce o tardiva, (considerare che gli ascessi sono caratterizzati da aree focali d'intensa captazione delle cellule marcate che possono essere assenti nel corso della prima acquisizione a 30'-1h nella scintigrafia con[^{99m}Tc]Tc-HMPAO leucociti. Nella [^{18}F]FDG PET/TC è necessario descrivere le aree di incrementata captazione del radiofarmaco e il dato TC inerente lo spessore parietale intestinale, correlandolo con il dato morfologico di RMN già noto. - Conclusioni: risposta chiara al quesito clinico; presenza/assenza di malattia infiammatoria intestinale (localizzazione, severità ed estensione del coinvolgimento delle aree coinvolte); descrivere la concordanza con i dati clinici e/o gli esami strumentali del paziente.
Possibili pitfalls	• **Leucociti autologhi marcati/anti-granulociti** Nel caso di scintigrafia con leucociti autologhi marcati/anti-granulcociti nel sospetto di patologie infiammatorie croniche intestinali sono più probabili i casi di <u>falsi positivi</u>: - acquisizioni a 3-4 ore, in cui la presenza di fisiologica escrezione intestinale del radiofarmaco potrebbe mimare la presenza di una patologia infiammatoria cronica intestinale; - <u>possibili cause di falsi negativi:</u> - Eventuali terapie antibiotiche concomitanti (per altri motivi), che limita la chemiotassi dei leucociti. • **[^{18}F]FDG PET/TC** Nel caso di [^{18}F]FDG PET/TC sono più probabili i casi di <u>falsi positivi:</u> - Terapia con ipoglicemizzanti orali: determina un diffuso incremento

	dell'attività metabolica che ostacola la valutazione degli eventuali tratti interessati; - Peristalsi intestinale: la peristalsi intestinale può creare una desincronizzazione tra l'acquisizione TC e PET e quindi dare false positività in regioni non coinvolte da malattia; - Coliti aspecifiche; - Tumori intestinali.

Imaging Medico Nucleare Della Sarcoidosi	
Indicazioni	• Sospetto clinico di sarcoidosi in caso di esami precedenti dubbi • Valutazione dello stato di attività della malattia • Valutazione delle sedi e dell'estensione di malattia • Valutazione della risposta alla terapia • Identificazione della sede più adatta per biopsia • Valutazione del coinvolgimento cardiaco in: a. sarcoidosi sistemica confermata istologicamente e sospetto coinvolgimento cardiaco b. comparsa di disturbi del ritmo e della conduzione inspiegabili in pazienti con età<60 anni (Abikhzer G. et al., EJNMMI 2025, Casali M et al. Clin Transl Imaging. 2021)
Radiofarmaci	• [^{18}F]FDG • [^{18}F]FDG+ [^{13}N]N-NH_3 o [^{82}Rb]Rb PET/TC • [^{99m}Tc]Tc-tetrofosmina/sestamibi SPECT/TC a riposo in caso di sospetta sarcoidosi cardiaca. La [^{18}F]FDG PET/CT è la tecnica più sensibile per identificare localizzazioni extratoraciche che, in genere, si presentano come captazioni intense e focali (linfonodi, fegato, milza, cute, occhio, ossa, SNC). La linfoadenopatia periferica è frequente e solitamente asintomatica; anche linfonodi non patologici per dimensioni possono contenere i granulomi. Le lesioni cutanee (placche, papule, noduli sottocutanei) sono spesso presenti in pazienti con sarcoidosi cronica e si possono presentare come granulomi della mucosa congiuntivale e nasale. L'eritema nodoso, spesso con febbre e artralgie, è frequentemente il sintomo di presentazione negli Europei, ma meno frequentemente negli Americani. Granulomi epatici si ritrovano alla biopsia percutanea nel 70% dei pazienti, possono essere asintomatici e associati a test di funzionalità epatica nella norma. L'epatomegalia si riscontra in < 10% dei pazienti. L'uveite granulomatosa è presente nel 15% dei pazienti; è solitamente bilaterale. Occasionalmente sono presenti ingrossamento delle ghiandole lacrimali, infiltrati congiuntivali palpebrali e cheratite secca e coinvolgimento delle ghiandole salivari ("panda sign").

	Può anche essere evidente una poliartrite acuta. Frequente il riscontro di iperparatiroidismo. Le lesioni del SNC sono invece scarsamente identificabili all'esame PET. [^{18}F]FDG+[^{13}N]N-NH_3 o [^{82}Rb]Rb PET/TC o [^{99m}Tc]Tc-tetrofosmina/sestamibi SPECT/TC a riposo sono indicati in caso di sospetta sarcoidosi cardiaca.
Procedure Pre-esame	• Diagnosi istologica di sarcoidosi mediante biopsia linfonodale o polmonare che documenti la presenza di granulomi non caseosi. • Accurata anamnesi e raccolta delle indagini precedentemente eseguite: esami di laboratorio, in particolare emocromo e VES, tipizzazione linfocitaria su sangue e su BAL, emogasanalisi, test di funzionalità respiratoria, fibro-broncoscopia, RX del torace e/o HRTC, esami cardiologici in caso di sospetta sarcoidosi cardiaca.
Preparazione del paziente	• **[^{18}F]FDG PET/TC (valutazione sarcoidosi sistemica)** - Digiuno del paziente per almeno 6 ore prima della somministrazione di [^{18}F]FDG. • **[^{18}F]FDG PET/TC (valutazione sarcoidosi cardiaca)** - Soppressione della fisiologica captazione miocardica di [^{18}F]FDG mediante 12-24h di dieta priva di carboidrati e digiuno per 12-18h prima dell'esame, e/o somministrazione i.v. di 50 UI/Kg di eparina circa 15 minuti prima della somministrazione di [^{18}F]FDG; digiuno e riposo vanno mantenuti dopo la somministrazione di [^{18}F]FDG. Evitare esercizio fisico nelle 12 ore precedenti l'esame (Abikhzer G. et al., EJNMMI 2025). • **Perfusione miocardica a riposo mediante tecnica PET o SPECT** Nessuna
Protocollo di Acquisizione	• **[^{18}F]FDG PET/TC** - Acquisizione 60-90 min dopo la somministrazione del radiofarmaco, dalla base del cranio al terzo prossimale dei femori; - Estendere il campo di vista dell'acquisizione in caso di sospetto coinvolgimento delle ossa periferiche; - Acquisizione cardiaca (Gating cardiaco opzionale) almeno 90 minuti dopo la somministrazione del radiofarmaco, in casi selezionati. • **[^{18}F]FDG+[^{13}N]N-NH_3 o [^{82}Rb]Rb PET/TC (o [^{99m}Tc]Tc-tetrofosmina/sestamibi SPECT + [^{18}F]FDG PET/TC)** Acquisizione cardiaca a riposo con tecnica Gated standard: può essere eseguita lo stesso giorno della [^{18}F]FDG PET/TC; in alternativa, [^{99m}Tc]Tc-tetrofosmina/sestamibi SPECT a riposo standard, in un giorno diverso da quello della [^{18}F]FDG PET/TC. - Acquisizione segmentaria cardiaca [^{18}F]FDG subito dopo l'acquisizione whole

	body (5-10 min); Gating cardiaco opzionale. - Riorientare le immagini secondo gli assi cardiaci.
Interpretazione	• **[^{18}F]FDG PET/TC** **Sarcoidosi sistemica** Nell'interpretazione dell'esame bisogna considerare: storia clinica, distribuzione fisiologica del radiofarmaco, localizzazione ed estensione delle sedi di accumulo, analisi semi-quantitativa, correlazione clinica con altri dati disponibili, confronto con precedenti esami effettuati e presenza di terapia che possa interferire con i radiofarmaci. <u>- Analisi qualitativa</u>: Le immagini devono essere analizzate visivamente, individuando le sedi di accumulo di [^{18}F]FDG a livello mediastinico, polmonare, cardiaco ed extra-toracico. <u>- Analisi semi-quantitativa</u>: Il parametro PET semi-quantitativo più frequentemente utilizzato è il SUVmax. Poichè non esistono attualmente valori cut-off indicativi di malattia, allo stato attuale il SUV può essere utilizzato per valutare la risposta al trattamento (es. risposta parziale, completa). <u>- PET/TC positiva per Sarcoidosi:</u> **Stadio I**: linfoadenomegalia ilo-mediastinica bilaterale (intensa captazione ilo-mediastinica, "lambda sign") **Stadio II**: granulomi disseminati, aspetto miliarico, aspetto reticolare polmonare (intensa captazione ilo-mediastinica + disomogenea captazione parenchimale polmonare) **Stadio III**: cicatrizzazione dei lobi superiori, retrazione ilare, cisti, bronchiectasie e cuore polmonare (captazione parenchimale, no adenopatie) **Stadio IV**: fibrosi diffusa irreversibile (la captazione parenchimale può risultare inferiore che nello stadio II e III). Il I e il II stadio sono generalmente caratterizzati da un'ottima prognosi (spesso regrediscono spontaneamente o rispondono al trattamento) rispetto al III e soprattutto al IV stadio. <u>- PET/TC negativa per Sarcoidosi:</u> assenza dei segni di sarcoidi sopra-descritti. **Sarcoidosi cardiaca** L'imaging PET/CT con [^{18}F]FDG combinato all'imaging di perfusione miocardica consente di valutare la presenza di flogosi in fase attiva associata o meno ad aree di fibrosi. • Il pattern di captazione alla [^{18}F]FDG PET/TC è focale o focale su diffuso ("patchy"). E' spesso coinvolta la porzione basale del setto interventricolare. Può essere coinvolta anche la parete libera del ventricolo destro. • I difetti di perfusione miocardica, se presenti, hanno una distribuzione "non ischemica" e possono rappresentare sia aree di fibrosi (no

concomitante captazione focale di [^{18}F]FDG) o aree di flogosi (concomitante captazione focale di [^{18}F]FDG). Le aree di fibrosi e di flogosi attiva possono essere presenti anche in segmenti miocardici diversi.

La captazione alla [^{18}F]FDG PET/TC associata o meno alla presenza di difetti di perfusione è compatibile con sarcoidosi cardiaca con infiammazione attiva.

L'assenza di captazione alla [^{18}F]FDG PET/TC associata alla presenza di difetti di perfusione nelle sedi RM positive per fibrosi (LGE) è compatibile con sarcoidosi cardiaca in fase non attiva (Tabella 2). In caso di assenza di un imaging di perfusione miocardica, correlare l'imaging PET/TC con i reperti descritti alla RM cardiaca (Slart RHJA et al., EJNMMI 2021).

Tabella 2. Interpretazione dell'imaging combinato perfusione + [^{18}F]FDG PET/TC (mod. da Slart RHJA et al. J Nucl Cardiol. 2018)

Perfusione a riposo	**[^{18}F]FDG**	**Interpretazione**
Normale	No captazione	No sarcoidosi cardiaca
Normale	Captazione diffusa e omogenea	Sub-ottimale preparazione del paziente
Normale	Captazione isolata della parete laterale del ventricolo di sinistra	Variante normale
Normale	Focale	Sarcoidosi cardiaca in fase precoce
Difetto	No captazione	Fibrosi da sarcoidosi o altro
Difetto	Captazione focale nella sede del difetto	Infiammazione attiva con fibrosi omosede
Difetto	Captazione focale su diffusa con focalità nella sede del difetto	Infiammazione attiva con fibrosi omosede associata a infiammazione diffusa o preparazione sub-ottimale del paziente
Difetto	Captazione focale in area con normale perfusione	Infiammazione e fibrosi in segmenti miocardici differenti

Report Finale

- **[^{18}F]FDG PET/TC**

- Descrivere tutte le sedi di malattia in fase attiva, intensità ed estensione, in sede toracica ed extra-toracica;
- Identificare una o più sedi di malattia in fase attiva facilmente raggiungibili mediante procedura bioptica in caso di sospetto clinico di sarcoidosi e assenza di diagnosi istologica.

Nella valutazione della risposta confrontare l'esame rispetto al basale: sedi, intensità di captazione (es. ridotta, stabile...) ed estensione.

	• **Acquisizione miocardica: [^{18}F]FDG+[^{13}N]N-NH_3 o [^{82}Rb]Rb PET/TC (o [^{99m}Tc]Tc-tetrofosmina/sestamibi SPECT** - Descrivere tutte le sedi attive alla [^{18}F]FDG PET/TC cardiaca e correlarle alla presenza o meno di un difetto di perfusione omosede all'imaging di perfusione; - Descrivere tutte le sedi con un difetto di perfusione all'imaging di perfusione e correlarle alla presenza di una captazione focale omosede alla [^{18}F]FDG PET/TC; - Correlare tali reperti a quelli descritti all'esame RM. - Descrivere volumi, cinetica e ispessimento globale e regionale miocardico
Possibili pitfalls	• **[^{18}F]FDG PET/TC** Possibili cause di <u>falsi positivi:</u> -Lesioni neoplastiche non ancora diagnosticate (es. malattie linfoproliferative); Possibili cause di <u>falsi negativi:</u> -Terapia con steroidi. • **Acquisizione miocardica: [^{18}F]FDG+[^{13}N]N-NH_3 o [^{82}Rb]Rb PET/TC (o [^{99m}Tc]Tc-tetrofosmina/sestamibi SPECT** Possibili cause di <u>falsi positivi:</u> <u>- Diabete e/o incompleta soppressione della fisiologica captazione miocardica di</u> [^{18}F]FDG (es. captazione isolata della parete laterale del ventricolo di sinistra o della porzione basale del ventricolo di sinistra); - Miocardite; - Cardiomiopatia aritmogena; - Cardiomiopatia ipertrofica; - Calcificazioni/artefatti da materiale iperdenso; - Lesioni tumorali; - Muscoli papillari; - Fibrosi secondaria a pregresso IMA all'imaging di perfusione; - Movimento del paziente/errata coregistrazione. Possibili cause di <u>falsi negativi:</u> - Terapia con steroidi.

Imaging Medico Nucleare delle Vasculiti dei grossi vasi	
Indicazioni	• Sospetto clinico di vasculite dei grandi vasi (arterite di Takayasu (TA), arterite giganto-cellulare (GCA) (Dejaco C. et al., Ann Rheum Dis 2023); • Valutazione del grado di estensione e di attività di malattia (extra-cranica nella TA; cranica e/o extra-cranica nella GCA) (Dejaco C. et al., Ann Rheum Dis 2023; Thibault et al., Rheumatology 2023; Moreel et al., Autoimmunity Reviews 2023); • Valutazione della risposta metabolica al trattamento farmacologico (KSM van der Geest et al., EJNMMI 2021; RHJA Slart et al., EJNMMI 2018);

	• Sospetta recidiva clinica/laboratoristica di vasculite dei grandi vasi (Dejaco C. et al., Ann Rheum Dis 2023); • Sospetta malattia da IgG4 (identificazione di sedi di malattia attiva, di possibile sedi di biopsia, e monitoraggio della terapia) (Dondi F.C. et al., Nuclear Medicine Communications 2022); • Valutazione del grado di attività di polimialgia reumatica (PMR) eventualmente associata ad un quadro di arterite giganto-cellulare (Dejaco C. et al., Ann Rheum Dis 2023); • Esclusione di altre cause di sintomi sistemici.
Radiofarmaci	[^{18}F]FDG
Procedure Pre-esame	• Verifica della corretta preparazione del paziente; • Peso, altezza, presenza o meno di patologia diabetica; • Ricerca di eventuali segni e sintomi clinici (se disponibile, ultima visita specialistica eseguita); • Valutazione di esami ematici recentemente eseguiti con determinazione degli indici di flogosi (es. VES, PCR, etc.); • Esami radiologici effettuati in relazione allo stesso sospetto clinico formulato (es. eco-color doppler, angio-CT, angio-MR, angiografia); • Riscontro istologico di biopsia dell'arteria temporale (se eseguita); • Terapia farmacologica in atto con attenzione a possibili sostanze interferenti sull'esito dell'indagine PET/CT (es. corticosteroidi, immunosoppressori, etc.).
Preparazione del paziente	• Adeguata idratazione del paziente • Digiuno da almeno 6 ore • Quando, e se possibile, eseguire l'indagine entro 72 ore dall'inizio della terapia steroidea (per evitare una sottostima dell'attività di malattia o un esame falsamente negativo) • Determinazione del valore glicemico prima della somministrazione del [^{18}F]FDG: valore "ottimale" <126 mg/dl (<7 mmol/L), valore ritenuto "accettabile" quando compreso tra 126 mg/dl e 180 mg/dl (<10 mmol/L); • Evitare intensa attività fisica intensa nelle 24 ore precedenti l'esame; • Prima della somministrazione del radiofarmaco e nel periodo di attesa pre-acquisizione il paziente dovrebbe rimanere in una salata con adeguata temperatura ambientale (20-22° C al fine di minimizzare l'accumulo a livello muscolare e nelle sedi di tessuto adiposo bruno; • In alcuni casi è possibile somministrare propranololo (20 mg) per os un'ora prima dell'iniezione del radiofarmaco al fine di ridurre la captazione da parte di tessuto adiposo bruno. RHJA Slart et al., EJNMMI 2018
Protocollo di	• Somministrazione di 2-3 MBq/Kg di [^{18}F]FDG (in relazione alla tipologia di

Acquisizione	device PET/CT disponibile); • Acquisizione a distanza di minimo 60 minuti dalla somministrazione del radiofarmaco, preferibilmente a 90-120 minuti; • Durata della scansione: 2-3 min/lettino (in relazione alla tipologia di device PET/CT disponibile); • Paziente supino con braccia lungo i fianchi; • Scansione vertice-ginocchia (comprese); • Opzionale: scansione vertice-regioni tarsali. Opzionale: scansione vertice-regioni tarsali. RHJA Slart et al., EJNMMI 2018.
Interpretazione	**Studio total body** Valutare i seguenti distretti vascolari: arterie carotidi, tronco brachio-cefalico, arterie ascellari, arterie succlavie, aorta toracica (aorta ascendente, arco aortico, aorta discendente), aorta addominale, arterie iliache ed arterie femorali L'analisi visiva deve prendere in considerazione i seguenti parametri: • la tipologia di accumulo (lineare, segmentario, o focale): generalmente nelle vasculiti dei grandi vasi la distribuzione del radiofarmaco è tipo "diffuso" (o inizialmente segmentaria), mentre le captazioni di tipo "focale" possono essere facilmente attribuibili a fenomeni aterosclerotici (apprezzabili alla componente CT della PET); • l'intensità di captazione vascolare: utilizzare l'approccio analitico secondo la scala visiva di Meller et al. (Eur Radiol. 2003; Figura 6), ad oggi la più comunemente applicata, che rapporta la captazione vascolare a quella del parenchima epatico a 60 minuti dalla somministrazione del radiofarmaco, secondo 4 gradi: • grado 0: assenza di captazione • grado 1: captazione della parete vascolare inferiore a quella epatica • grado 2: captazione della parete vascolare pari a quella epatica • grado 3: captazione della parete vascolare superiore a quella epatica 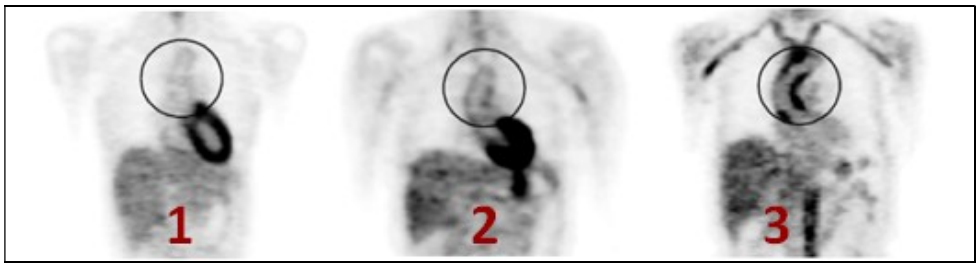 **Figura 6: Scala visiva di Meller (Meller et al., Eur Radiol 2003)** - <u>PET/TC positiva per vasculite:</u> un grado visivo superiore a quello epatico (Grado 3); - <u>PET/TC sospetta per vasculite:</u> un grado di captazione vascolare pari a quello epatico (Grado 2); - <u>PET/TC negativa per vasculite:</u> mentre captazioni di grado 0-1, tendono ad escluderne la presenza. Le arterie femorali possono essere sede di para-fisiologica fissazione di [^{18}F]FDG

di intensità variabile, per cui solo un grado di captazione pari a 3 in queste sedi può essere considerato indicativo di vasculite.

Durante la valutazione visiva tenere in considerazione eventuali terapie cortisoniche e/o immunosoppressive che potrebbero "mascherare" la reale intensità di malattia. Dopo circa tre mesi dall'instaurazione di terapia cortisonica è frequente osservare la persistenza di una captazione residua di radiofarmaco (Grado 1-2) in sede vascolare e che potrebbe non negativizzarsi nei successivi follow-up. Tale comportamento metabolico appare tuttora di non univoco significato (possibili cause: neo-angiogenesi, viraggio della malattia verso la cronicizzazione, resistenza al trattamento).

Questa modalità di valutazione possiede alcuni vantaggi rispetto ad altri metodi: quello di essere più "immediata" per l'operatore, meno "time-consuming", di possedere un'elevata ed un'elevata riproducibilità inter- ed intra-osservatore.

La valutazione semi-quantitativa offre maggiore sensibilità rispetto alla sola analisi visiva. Tra i principali metodi descritti in letteratura, vengono riportati:

- TVS (Total Vascular Score): si tratta di un approccio che prende in considerazione sette distretti vascolari (arterie carotidi, succlavie, ascellari, iliache, femorali, aorta toracica, aorta addominale) assegnando a ciascun distretto un punteggio di captazione (da "0" a "3" secondo la scala visiva di Meller) in base al grado di intensità (punteggio massimo pari a 21). Un TVS pari e/o superiore a 6 ± 0.2 viene considerato altamente specifico per la presenza di malattia vasculitica (RHJA Slart et al., EJNMMI 2018);
- PETVAS: un approccio che prevede di prendere in considerazione nove distretti vascolari (aorta ascendente, arco aortico, aorta discendente, aorta addominale, arteria anonima, arterie carotidi destra/sinistra e arterie succlavie destra/sinistra) per ciascuno dei quali viene misurato il grado di attività secondo la scala visiva di Meller e che confluisce in uno score. Pur utilizzando cut-off diversi (Galli et al., Wolters Kluwer Health 2023; F. Kang et al., EJNMMI 2018) tale metodo ha dimostrato una moderata accuratezza nel discriminare i pazienti con LVV in fase attiva da quelli in fase inattiva;
- SUVmax vascolare: rappresenta un approccio controverso e al momento non condiviso, in parte per i bassi (45%) valori di specificità riportati (P Lehmann et al., Clinica Rheumatology 2011), in parte per la riconosciuta mancanza di un database di valori di normalità di riferimento (Prieto-Gonzales et al., Rheumatic Disease Clinics 2014);
- Rapporto tra SUVmax vascolare e SUVmax di un organo back-ground: si tratta di un approccio che, basandosi sui valori di SUVmax vascolare e parenchimale di riferimento (epatico, polmonare, pool vascolare a livello di vena cava superiore o inferiore), risente dei limiti già indicati in precedenza. Al momento attuale non esiste una condivisione assoluta su quale sia il miglior organo di riferimento da utilizzare. Si citano, tuttavia: il fegato (cut-off = 1, sensibilità diagnostica 90% circa, specificità 94%) (Hautzel et al., JNM 2008), il polmone (sensibilità diagnostica 82% circa, specificità 73%) (Besson et al., EJNMMI 2013), il pool vascolare a livello di vena cava inferiore o vena giugulare interna (cut-off = 1.53 per il solo

arco aortico, sensibilità diagnostica 82% circa, specificità 91%) (Besson et al., EJNMMI 2013).

Si sottolinea come attualmente l'approccio migliore allo studio della patologia vasculitica dei grossi vasi con [^{18}F]FDG PET/TC sembri essere, pertanto, quello di natura visiva qualitativa, considerando la possibilità di affiancare un metodo semi-quantitativo solo nei casi di imaging dubbio o nell'ambito di studi sperimentali.

Dopo circa tre mesi dall'instaurazione di terapia cortisonica è frequente osservare la persistenza di una captazione residua di radiofarmaco (Grado 1-2) in sede vascolare e che potrebbe non negativizzarsi nei successivi follow-up. Tale comportamento metabolico appare tuttora di univoco significato (possibili cause: neo-angiogenesi, viraggio della malattia verso la cronicizzazione, resistenza al trattamento) (Galli et al., Wolters Kluwer Health 2023; Treglia et al., Sem Nuc Med 2022; KSM van der Geest et al., EJNMMI 2021).

Studio del distretto cranico

Le recenti raccomandazioni (Dejaco C et al., Ann Rheum Dis 2023) suggeriscono per lo studio di tale distretto l'ecografia, riservando l'uso della [^{18}F]FDG PET/TC per la valutazione del coinvolgimento dei grossi vasi. A completamento dello studio whole-body è comunque possibile aggiungere un'acquisizione dedicata del distretto cranico (2-3 minuti con i moderni device digitali, 5 minuti con quelli della generazione precedente), estendendo quindi la valutazione anche alle arterie temporali (TA), a quelle mascellari (MA), a quelle vertebrali (VA) e a quelle occipitali (OA).

Utilizzando come strumento di valutazione la scala visiva di Meller, sono riportati valori di sensibilità e specificità della PET/TC con [^{18}F]FDG nello studio della c-GCA pari rispettivamente a 73% e a 97% (Thibault et al., Rheumatology 2023].

Un ulteriore studio (Nienhuis et al., Seminars in Arthritis and Reumathology 2020), prendendo come riferimento la captazione dei tessuti circostanti ed utilizzando una scala visiva (visual score, VS) a 3 gradi (Grado "0" assenza di captazione; Grado "1" captazione di poco superiore ai tessuti circostanti; Grado "2" captazione significativamente superiore ai tessuti circostanti), riporta valori di sensibilità pari a 83% e di specificità pari a 75% per un VS > 1, e valori di sensibilità pari a 58% ed di specificità pari a 96% per un VS > 2 nella diagnosi di vasculite. Tale approccio analitico è quello attualmente consigliato dalla Linee Guida EANM (Gad Abikhzer et al., EJNMMI 2025), con valori di VS > 1 e VS > 2 considerati positivi.

Un'analisi semi-quantitativa può essere effettuata secondo i seguenti criteri:

- Rapporto tra SUVmax vascolare e SUVmax di un background (fegato, vena cava superiore): Thibault et al. (Rheumatology 2023) riportano una sensibilità diagnostica pari a 86.7% ed una specificità pari a 86.1% quando applicati un valore di cut-off pari a 0.78 al target-to-liver ratio, o pari a 1.20 al target-to-blood-pool ratio (Nienhuis et al. Seminars in Arthritis and Reumathology 2020) suggeriscono un cut-off pari a 5.0 per il rapporto target-to-blood pool ratio, riportando valori di sensibilità e specificità diagnostici pari a 79% e 92%,

	rispettivamente.
Report Finale	• Quesito clinico con dati anamnestici/laboratoristici/radiologici; • Modalità di acquisizione dell'esame PET/TC; • Descrizione delle sedi di aumentata captazione vascolare di [^{18}F]FDG, con valutazione della tipologia di accumulo, dell'estensione, del grado di intensità secondo la scala visiva di Meller, e della eventuale concomitante presenza di dilatazione vascolare (alle immagini CT); • Descrizione di eventuali captazioni compatibili con un quadro di PMR associata alla GCA; • Riportare l'eventuale assunzione di steroidei/immunosoppressori; • Conclusioni
Possibili pitfalls	Possibili cause di <u>falsi negativi</u>: • Terapia farmacologica interferente; • Stadio di malattia avanzata con progressiva riduzione della flogosi e sostituzione con tessuto cicatriziale non captante. Possibili cause di <u>falsi positivi:</u> • Captazioni focali su placche aterosclerotiche; • Persistenza di attività di blood-pool.

Marcatura dei leucociti

A cura del Gruppo Italiano di Studio "Infezioni-Infiammazioni"
Estensori: Chiara Lauri, Alberto Signore, Massimiliano Casali, Elena Lazzeri

Introduzione	La radiomarcatura in vitro dei globuli bianchi prevede l'esecuzione di un prelievo di sangue dal quale viene isolata la popolazione cellulare da marcare. Poiché i radioisotopi non possono essere incorporati direttamente dalle cellule, è necessario utilizzare molecole chelanti che consentano il passaggio attraverso la membrana cellulare. Per la marcatura dei globuli bianchi sono disponibili in commercio due radiofarmaci: [^{111}In]In-ossina (^{111}In-8-hydroxyquinoline), fornito come radio farmaco pronto all'uso e il [^{99m}Tc]Tc-HMPAO (^{99m}Tc-hexamethylpropyleneamine), fornito come kit lipofilico a cui va aggiunto il [^{99m}Tc]Tc -pertecnetato. **[^{111}In]In-ossina:** è un complesso neutro, saturo e liposolubile che rapidamente diffonde attraverso la membrana cellulare. Nella cellula l'indio si lega ai componenti del citoplasma mentre l'8-hydroxyquinoline viene rilasciata dalla cellula. Il legame dell'indio alle componenti cellulari è stabile e l'eluizione dalla cellula inizia solo tardivamente (24 ore). Concentrazioni elevate di oxina sono tossiche per la cellula (riducono la fagocitosi e la chemiotassi): la concentrazione di oxina che non altera le funzioni cellulari e che permette una soddisfacente incorporazione del radioisotopo all'interno della cellula è di 10 ug/10^7 cellule. Un'altra fonte di danno cellulare può essere la presenza di contaminanti quali ioni metallici ed in particolare il cadmio utilizzato nelle fasi di preparazione del radiofarmaco. Le preparazioni commerciali garantiscono meno di 0,5 ug/ml di cadmio e l'assenza di contaminanti metallici. **[^{99m}Tc]Tc-HMPAO**: è un complesso neutro e liposolubile che rapidamente diffonde attraverso la membrana cellulare. Nella cellula il complesso lipofilico si converte rapidamente nella forma idrofila come conseguenza dell'azione di agenti intracellulari ad elevato potere riducente come il glutatione. Nella forma idrofila il complesso non è più in grado di attraversare la membrana plasmatica e rimane intrappolato all'interno della cellula, come risultato dell'apertura della struttura ad anello e della conseguente perdita della lipofilicità della molecola. In vivo si osserva radioattività nel tratto gastrointestinale e urinario dovuta al rilascio del radiofarmaco dalla cellula. Le preparazioni radiofarmaceutiche di materiale autologo marcato sono ad alto rischio microbiologico e pertanto richiedono che tutte le operazioni di separazione e di marcatura, inclusa la preparazione del radiofarmaco in siringa per la somministrazione al paziente, siano effettuate in condizioni di asepsi e con le dovute precauzioni per l'operatore. Particolare attenzione deve essere posta nella pulizia delle aree e della strumentazione dedicate alle preparazioni cellulari; devono pertanto essere operativi programmi di pulizia e di monitoraggio ambientale.

	Il personale deve essere adeguatamente formato ed aggiornato in modo continuo in merito alla peculiarità dei prodotti, alla radioprotezione, alla lavorazione in asepsi e al rischio microbiologico derivante dalla lavorazione di sangue umano potenzialmente infetto. Esiste in commercio un sistema sterile e chiuso (Leukokit®, CellTech) che facilita le operazioni di preparazione e marcatura dei leucociti e aggiunge ulteriore protezione all'operatore e garanzia al prodotto. Il numero minimo di globuli bianchi circolanti nel sangue periferico per una marcatura nei limiti di accettabilità effettuando un prelievo standard dovrebbe essere superiore a 2000/ul. I radiofarmaci utilizzati per la marcatura entrano nella cellula per via della loro lipofilicità e numerosi fattori (ad es. pH, qualità del radiofarmaco, temperatura, numero dei globuli bianchi, indici di flogosi, terapia farmacologica, dialisi, trasfusione) influenzano il transito del radiofarmaco attraverso la membrana cellulare. Questo determina la possibilità di avere valori di resa di marcatura anche bassi. In questi casi, se i controlli di qualità del preparato sono in specifica, la preparazione può essere comunque rilasciata per la somministrazione.
Marcatura dei leucociti con procedura open	**Esempio di metodica di marcatura dei globuli bianchi (popolazione cellulare mista) con procedura open** 1. In ambiente controllato introdurre in una siringa da 60 ml, 10 ml (2.5-5 ml in età pediatrica) di soluzione anticoagulante (ACD-A) per un prelievo ematico di circa 40 ml (10-20 in età pediatrica) e 10 ml (2.5-5 ml in età pediatrica) di plasma expander (preferibile Hespan 10%). 2. Previa accurata disinfezione della cute, eseguire il prelievo al paziente con ago butterfly preferibilmente 19G o 21G (21G o 23G in età pediatrica). Il prelievo deve essere eseguito lentamente per evitare turbolenze; durante l'aspirazione del sangue si consiglia di ruotare e capovolgere delicatamente la siringa per evitare la formazione di coaguli. 4. Rotazione e capovolgimento delicato della siringa durante in prelievo per evitare la formazione di coaguli. 3. In ambiente controllato, agitare delicatamente la siringa e lasciare il sangue a sedimentare per circa 45'– 60'. 4. Al termine della sedimentazione collegare alla siringa un ago butterfly 19G e trasferire, avendo cura di non trascinare i globuli rossi sedimentati, il surnatante, ricco di leucociti e piastrine, in una provetta tipo Falcon. 5. Centrifugare la provetta a 150 g per 5'. 6. Al termine della centrifugazione eliminare il surnatante ricco di piastrine tenendo conto che i radiofarmaci utilizzati per la marcatura delle cellule si legano alla transferrina plasmatica riducendo la possibilità di legame; il pellet cellulare può essere marcato con [^{99m}Tc]Tc–HMPAO o con il [^{111}In]In-ossina. Il surnatante trasferito può essere utilizzato, dopo centrifugazione a 2500 g per 10 minuti, nelle fasi descritte ai punti 8 e 11. 7. Marcatura: - [^{99m}Tc]Tc-HMPAO: aggiungere [^{99m}Tc]Tc-HMPAO (appena ricostituito con eluato fresco) al pellet cellulare e lasciare incubare per 10-15' a temperatura ambiente. - [^{111}In]In-oxina: ricostituire il pellet cellulare con 1 ml di soluzione fisiologica; aggiungere [^{111}In]In-oxina e lasciare incubare per 15' a temperatura ambiente. In entrambi i casi il volume di marcatura non dovrebbe superare 1 ml. 8. Al termine della reazione d'incubazione lavare le cellule con plasma (privo di piastrine e cellule) o soluzione fisiologica.

	9. Centrifugare la provetta a 150 g per 5'. 10. Aspirare il surnatante contenente l'attività non legata alle cellule e conservarlo per il calcolo dell'efficienza di marcatura. 11. Riportare delicatamente in sospensione il bottone cellulare marcato con 1-3 ml di plasma ottenuto al punto 6 o con 1-3 ml di soluzione fisiologica. 12. Trasferire il radiofarmaco in una siringa opportunamente identificata.. 13. Misurare, in un calibratore di dose, la radioattività presente nella siringa e nella provetta contenente l'attività libera scartata al punto 10. Calcolare efficienza e resa di marcatura.
Marcatura dei leucociti con Leukokit	**Esempio di metodica di marcatura dei globuli bianchi (popolazione cellulare mista) con Leukokit** 1. L'operatore si lava bene le mani, indossa un camice a maniche corte pulito. 2. Apre 1 confezione di Leukokit e dispone in cappa tutti i pezzi scartati e sterili. Passa alla confezione successiva e ripete l'operazione per tutte le confezioni. 3. Identifica con un colore la cartella di ogni paziente, 2 siringhe da 10 ml, l'isolatore e la siringa da 60 ml con la quale si effettua il prelievo venoso. 4. Aspira 10 ml di ACD (già fornito nel kit) nella siringa da 60 ml collegata ad un ago a 3 vie, poi rimuove l'ago a 3 vie, lo getta ed inserisce un ago Butterfly da 19G sulla siringa lasciando il copri-ago. Passa quindi alla siringa successiva e ripete l'operazione per le altre siringhe. 5. L'operatore si reca in sala prelievi e consegna all'infermiere la siringa per il prelievo con Butterfly da 19G. 6. Terminato il prelievo, l'infermiere rimuove il Butterfly e lo sostituisce con uno nuovo mantenendo l'ago col copri-ago. Quindi procede con gli altri pazienti. 7. L'operatore torna in cappa, si lava le mani e indossa nuovi guanti. Dispone le siringhe sotto cappa. Procede all'inserimento del plasma expander (Hespan) già fornito nel kit nella prima siringa. Dispone un nuovo ago Butterfly sulla siringa ed inserisce l'ago nell'apposito foro della provetta isolatore. Quindi apre la valvola (verde) della provetta isolatore, dispone la siringa sul suo supporto a 45° e annota l'orario d'inizio della sedimentazione. Passa alla siringa successiva e ripete l'operazione per le altre siringhe. 8. Dopo 30-45 minuti di sedimentazione, si verticalizza la siringa e, controllato che il volume di LPRP sia tra 10 e 35 ml, annota l'orario e procede a trasferire il LPRP nell'isolatore premendo verso il basso la siringa sul suo stantuffo. Rimuove l'ago dalla provetta isolatore e getta siringa e ago. Passa alla siringa successiva e ripete l'operazione per le altre siringhe. 9. Centrifuga le provette isolatore a 180 G per 10 minuti (circa 1200 rpm) a 20°C e nel frattempo chiede all'operatore di camera calda di preparare le dosi di HMPAO con circa 40 mCi ciascuna. 10. Al termine della centrifugazione, riporta le provette isolatore sotto cappa, le dispone nei relativi porta provette, annota l'orario e procede ad aspirare il PRP dalla prima provetta isolatore avvitando la siringa a vite da 30 ml nella valvola dell'isolatore (azzurra) ed aspirando lentamente il sopranatante avendo cura di tenere la siringa a 45° ed evitando di aspirare il pellet sul fondo. Al termine dell'aspirazione, verifica che anche il contenuto della pipetta interna sia stato bene aspirato e svita la siringa, la chiude con l'apposito cappuccio e la getta. Risospende gentilmente il pellet leucocitario sul fondo della provetta isolatore e passa alla provetta successiva. Ripete l'operazione per le altre 3 provette.

	11. Aggiunge circa 1 ml (40 mCi) di [^{99m}Tc]Tc-HMPAO (ovvero una siringa per ogni provetta/paziente) in ogni provetta isolatore attraverso l'apposito ingresso (bianco) e pone la provetta nel porta-provetta di piombo. Annota sulla scheda SOP di ogni paziente la dose esatta e l'ora. 12. Preleva 5 ml di PBS usando una siringa da 5 ml pre-caricata di aria per equilibrare la pressione nella vial di PBS. Quindi preleva altri 5 ml di PBS con la seconda siringa da 5 ml. Ripete l'operazione per le altre 3 postazioni. 13. Dopo 10 minuti di incubazione a temperatura ambiente, aggiunge 5 ml di PBS con la siringa da 5 ml inserita nella provetta isolatore attraverso l'apposito ingresso (bianco) e facendo cura di immettere il liquido lungo le pareti della provetta. Mescola bene agitando un poco e ripete l'operazione per le altre 3 postazioni. 14. Centrifuga nuovamente le provette isolatore a 180 G per 10 minuti (circa 1200 rpm) a 20°C ed annota l'ora sulle schede SOP dei pazienti. 15. Al termine della centrifugazione riporta le provette isolatore sotto cappa, le dispone nei relativi porta provette in piombo e procede ad aspirare il PBS sopranatante dalla prima provetta isolatore avvitando la siringa a vite da 10 ml nella valvola dell'isolatore (azzurra) ed aspirando lentamente il sopranatante avendo cura di tenere la siringa a 45° ed evitando di aspirare il pellet sul fondo. Al termine dell'aspirazione, verifica che anche il contenuto della pipetta interna sia stato bene aspirato e svita la siringa, la chiude con l'apposito cappuccio e la conserva per il controllo di qualità. Risospende gentilmente il pellet leucocitario sul fondo della provetta isolatore, aggiunge altri 5 ml di PBS con la seconda siringa da 5 ml inserita nella provetta isolatore attraverso l'apposito ingresso (bianco) e facendo cura di immettere il liquido lungo le pareti della provetta. Mescola bene agitando un poco e ripete l'operazione per le altre 3 postazioni. 16. Per prelevare le cellule marcate dalla provetta isolatore, utilizza l'ultima siringa da 10 ml con codice colore, munita di ago sul quale inserisce l'apposita ago-guida. Quindi fora al centro con l'ago la valvola azzurra della provetta isolatore, incastra bene l'ago-guida nella valvola ed inizia ad aspirare il contenuto della provetta premendo leggermente la siringa verso il basso facendo così scendere la pipetta interna fino ad aspirare tutto il contenuto. Al termine, capovolge siringa e provetta ancora attaccate ed espelle dalla siringa l'eventuale aria o schiuma. Quindi stacca la siringa dalla provetta isolatore e dall'ago-guida, incappuccia l'ago e pone la siringa nel porta siringhe piombato. Ripete queste operazioni per le altre 3 provette e annota l'ora di fine operazione. Infine consegna le siringhe col prodotto finale e le siringhe col sopranatante all'operatore per i controlli di qualità. 17. Superati i controlli di qualità (efficienza e resa di marcatura), l'operatore consegna la siringa al medico o all'infermiere che procedono a far riconoscere al paziente il codice colore sulla siringa corrispondente al codice colore sul suo ticket ed a far firmare al paziente la scheda SOP. Quindi si procede alla somministrazione per via endovenosa con ago da 21G o 19G entro 30 minuti dal termine della procedura di marcatura. Il medico annota quindi l'ora della somministrazione e stabilisce il protocollo di acquisizione delle immagini.

Controlli di qualità	
Sperlatura (routine, convalida/ riconvalida annuale)	Criterio di accettabilità: Assenza di precipitati/macroaggregati all'interno della siringa finale. Prodotti da utilizzare: Nessuno. Strumenti e apparecchiature: Nessuno. Istruzione operativa: L'operatore, prima di iniettare il prodotto finale al paziente deve controllare che non ci siano dei macroaggregati visibili. Il prodotto finale deve essere di colorito rosa chiaro omogeneo e senza particolati o aggregati.
Efficienza e resa di marcatura (routine, convalida/ riconvalida	Criterio di accettabilità: Tra il 40 e 80% per l'efficienza e tra il 30 e il 70% per la resa. Prodotti da utilizzare: Siringa con cellule e siringa con sopranatante. Strumenti e apparecchiature: Contatore a pozzetto. Istruzione operativa: Contare separatamente le due siringhe e calcolare efficienza di marcatura mediante la seguente formula: mCi siringa con leucociti / (mCi sopranatante + mCi leucociti) x 100 Calcolare la resa di marcatura mediante la seguente formula: mCi siringa con leucociti / (mCi di [^{99m}Tc]Tc-HMPAO aggiunti) x 100
Test di sterilità (convalida/ riconvalida)	Criterio di accettabilità: Assenza di patogeni a 7 giorni. Prodotti da utilizzare: Flacone per emocultura. Strumenti e apparecchiature: Laboratorio analisi microbiologiche. Istruzione operativa: Iniettare 1ml di cellule radiomarcate nel flacone per emocultura e consegnare in laboratorio analisi per la lettura a 7 giorni.
Test di apirogenicità (convalida/ riconvalida)	Criterio di accettabilità: Assenza di gelificazione del campione. Prodotti da utilizzare: Provetta per LAL, 1 provetta Eppendorf, pipetta, 300□□L di cellule. Strumenti e apparecchiature: Micro-centrifuga per Eppendorf, incubatore a 37°C. Istruzione operativa: Trasferire 300□□L del prodotto finale in una provetta Eppendorf e centrifugare per 2 minuti a 5000 rpm. Aggiungere 200 µL di sopranatante in una provetta per LAL test ed incubare a 37°C. Usare una seconda provetta di LAL test con 200 µL di PBS sterile quale controllo negativo ed una terza provetta di LAL test con 200 µL di soluzione di endotossina quale controllo positivo. Dopo 60' controllare la gelificazione capovolgendo la provetta del LAL. In presenza di pirogeni si osserva la presenza di un gel adeso sul fondo della provetta.
Test di vitalità e	Criterio di accettabilità: 96% di cellule vive su almeno 400 cellule contate.

conta cellulare al microscopio (convalida/ riconvalida)	Prodotti da utilizzare: Microscopio con obiettivo 40x, vetrino porta-oggetti, vetrino copri-oggetti, 1 provetta Eppendorf, pipetta, 100µL di cellule, 100 µL di Trypan Blue. Strumenti e apparecchiature: Micro-centrifuga, incubatore a 37°C. Istruzione operativa: Mischiare 100 µL di cellule e 100 µL di Trypan Blue nella provetta Eppendorf. Preparare una vetrino per conta cellulare (camera di Burker o camera di Neubauer) con il vetrino copri-oggetto e inserire pochi µL del preparato tra vetrino e copri-oggetto. Attendere 10 minuti e controllare al microscopio 40x la presenza di cellule azzurre (morte) contando un totale di almeno 400 cellule. Questa osservazione al microscopio permette anche di valutare la presenza di piastrine e globuli rossi, nonché la presenza di micro-aggregati cellulari. Il rapporto tra piastrine e leucociti deve essere inferiore a 1. Il rapporto tra globuli rossi e leucociti deve essere inferiore a 3. I micro-aggregati cellulari devono essere assenti o comunque inferiori a gruppi di 10 cellule.
Test di rilascio nel tempo del radiofarmaco dai leucociti (convalida/ riconvalida)	Criterio di accettabilità: <10% a 10', <15% a 1h, <30% a 4h. Prodotti da utilizzare: 3 provette Eppendorf per cellule (c10', c1h, c4h), 3 provette Eppendorf per il sopranatante (s10', s1h, s4h), pipetta, 500µL di cellule. Strumenti e apparecchiature: Micro-centrifuga, incubatore a 37°C. Istruzione operativa: Subito dopo aver prelevato le cellule marcate dalla provetta isolatore, disporre 1 ml circa del prodotto finale in una provetta da 15 ml ed incubarla a 37°C. Segnare l'orario. Dopo 10', 1h e 4h dalla preparazione del prodotto finale, prelevare 500µL di cellule, centrifugare per 2 minuti a 5000 rpm e contare cellule (…mCi) e sopranatante (…mCi). Calcolare la percentuale di rilascio ad ogni tempo mediante la seguente formula: mCi del sopranatante / (mCi del sopranatante + mCi delle cellule) x 100

Convalida, materie prime e strumentazione per la marcatura degli elementi del sangue	
Convalida del metodo	Sono numerose le metodiche descritte per separare gli elementi del sangue da marcare. Ciascun centro, una volta scelta e provata la propria metodica, deve convalidarla attraverso un "protocollo di convalida" in cui vengono descritte le attività da eseguire, le modalità di esecuzione, i controlli di qualità da applicare ed i limiti di accettabilità relativi al processo in convalida. E' necessario stabilire le modalità di conservazione di ogni singolo lotto di radiofarmaco pronto per la somministrazione al paziente e il periodo di validità entro il quale tale lotto può essere utilizzato. I parametri di conservazione ed il periodo di validità devono essere stabiliti a seguito di prove di stabilità che devono dare evidente dimostrazione del mantenimento

	di tutte le caratteristiche di qualità richieste per quel determinato prodotto. Tutti i dati ottenuti durante le prove devono essere allegati al protocollo, verificati, commentati, approvati. Deve essere redatto un rapporto finale con la discussione dei risultati ottenuti, le considerazioni conclusive e l'approvazione, da parte del responsabile generale, del processo sottoposto a convalida. La convalida del metodo ha lo scopo di garantire elevati standard qualitativi della preparazione da somministrare al paziente. Tali requisiti di qualità, conformandosi al riferimento normativo delle "Norme di Buona Preparazione in Medicina Nucleare" previsto per le strutture di Medicina Nucleare, vengono garantiti individuando le attività che è necessario valutare nel processo di convalida per dimostrare che le fasi di preparazione del prodotto e i possibili aspetti critici sono sotto controllo. La convalida deve prevedere tre prove consecutive e deve essere eseguita con il sangue di donatori volontari (nel rispetto della normativa vigente); i lotti utilizzati per la convalida devono essere perfettamente identici, per le modalità di esecuzione della preparazione, a quelli che verranno somministrati al paziente. Al termine della convalida vengono individuati i controlli di qualità che sono ritenuti maggiormente utili ed eseguibili in routine, nel tempo più breve possibile, e, comunque, in un tempo tale da ricadere entro il periodo di validità del prodotto stabilito con le prove di stabilità. Periodicamente è necessario fare la riconvalida del metodo che prevede l'esecuzione di una prova sempre utilizzando sangue di donatori volontari.
Convalida del processo in asepsi	Per convalidare la lavorazione in asepsi si deve applicare il Media Fill Test come descritto nelle Norme di Buona Preparazione dei Radiofarmaci per Medicina Nucleare che può essere utilizzato anche per la convalida degli operatori nella lavorazione in asepsi al termine del periodo di addestramento. Tutto il personale coinvolto nelle fasi di preparazione di questi radiofarmaci deve partecipare periodicamente ad una simulazione. Il test consiste nella simulazione del processo di separazione, marcatura e allestimento della dose mediante l'utilizzo di un idoneo terreno colturale sterile in sostituzione del prodotto. La prova di simulazione deve riprodurre nel modo più fedele possibile il processo utilizzato routinariamente: deve cioè avvenire negli stessi ambienti, con gli stessi strumenti e con il medesimo personale impiegato nella routine preparativa. Al fine di salvaguardare la sicurezza dei pazienti bisogna evitare il rischio di contaminazioni eseguendo il test in orari diversi da quelli della attività giornaliera e pulendo e disinfettando superfici e strumentazione che sono potenzialmente venute a contatto con il terreno di coltura. Le modalità operative per l'esecuzione del test, così come richiesto dal Sistema di Assicurazione di Qualità, devono essere esplicitate dalle funzioni responsabili in documenti che devono costituire un riferimento per gli operatori. L'accuratezza della simulazione, deve essere garantita da una durata complessiva del protocollo del Media Fill sovrapponibile a quella dell'intera simulazione del processo di separazione, marcatura e allestimento della dose. In fase di convalida iniziale devono essere eseguite almeno tre prove consecutive, mentre nelle convalide periodiche è sufficiente un unico test. A seguito di modifiche al

	processo produttivo successive alla convalida iniziale e potenzialmente in grado di influire negativamente sulla qualità microbiologica della preparazione radiofarmaceutica, come per esempio modifiche ai locali o alle apparecchiature critiche o ai metodi di pulizia e sanitizzazione, è necessario procedere con una nuova convalida. Il numero di test da eseguire (da uno a tre) deve essere valutato di volta in volta dalle funzioni responsabili, in relazione alla criticità del cambiamento. Poiché il numero di unità prodotte con un test di Media Fill è estremamente ridotto, il risultato finale deve essere pari a zero unità contaminate: la presenza di una unità contaminata determina un risultato non conforme e richiede un'indagine sulle cause, l'applicazione di un'azione correttiva e la ripetizione della convalida iniziale.
Materie prime	Le materie prime che vengono solitamente impiegate per allestire questi radiofarmaci sono: - Sangue del paziente; - Soluzione anticoagulante; - Plasma expander; - Radiofarmaco utilizzato per la marcatura; - Soluzione fisiologica/PBS. Esse devono essere controllate secondo specifici protocolli di gestione che ne prevedano l'utilizzo secondo quanto indicato dal produttore. Deve essere creato e mantenuto aggiornato un registro contenente le informazioni riguardanti le materie prime utilizzate, quali: data di ricevimento, quantità, nome del fornitore, numero di lotto, data di scadenza, luogo di conservazione, certificato di analisi. Devono essere acquisite e messe a disposizione del personale le schede di sicurezza relative a tutti i materiali utilizzati. Tutti i prodotti e i materiali utilizzati per la preparazione dei radiofarmaci devono essere sterili e apirogeni. In tutti i casi la qualità e, di conseguenza, la sicurezza e l'efficacia dipendono dall'uso corretto dei prodotti utilizzati, dai calcoli eseguiti, dall'accuratezza, dalla precisione operativa e dal rispetto delle procedure operative standard che necessariamente ogni struttura è tenuta ad implementare e mantenere aggiornate.
Strumentazione	La strumentazione che può essere impiegata per la preparazione e per i controlli di qualità (centrifuga, calibratore di dose, microscopio ottico, bagno umido termostatato, frigorifero, strumento per la rilevazione delle endotossine batteriche, agitatore a rulli, conta globuli, micropipette, dispositivi per la radioprotezione) deve essere utilizzata esclusivamente da personale addestrato all'utilizzo (documentato dal Responsabile dell'Assicurazione di qualità). Ogni strumento deve seguire un percorso di qualifica iniziale che prevede una Qualifica dell'Installazione (IQ) che garantisce la presenza di tutti i componenti dello strumento necessari per il funzionamento e della documentazione così come dichiarato dal costruttore e una Qualifica operativa (OQ) che verifica che lo strumento operi secondo le specifiche e garantisca i requisiti richiesti al produttore per l'utilizzo a cui esso è dedicato. La qualifica iniziale è a carico del produttore e viene

	generalmente fatta con la supervisione del Servizio di ingegneria clinica aziendale, dove presente. Il percorso di verifica strumentale prosegue con la Qualifica di Performance (PQ) fatta al momento dell'installazione e nella manutenzione periodica. Accanto ad ogni strumento deve essere presente il manuale d'uso e il programma di riconvalida periodico. Ogni intervento, sia di riconvalida (manutenzione ordinaria) che di manutenzione straordinaria da parte del personale addetto deve essere documentato, riportando data dell'esecuzione, tipo e risultato dell'intervento. Per ogni strumento deve essere compilato un logbook nel quale vengono riportate le note di utilizzo sulla base delle quali è possibile programmare in modo oculato la manutenzione ordinaria necessaria a garantire la perfetta performance dello strumento.